

第 1 章 定義・分類

I アレルギー性結膜疾患 (allergic conjunctivitis disease : ACD) の定義

アレルギー性結膜疾患は「I 型アレルギーが関与する結膜の炎症性疾患で、何らかの自覚症状を伴うもの」と定義される¹⁾。I 型アレルギー反応が関与している結膜炎であれば、他の様式の炎症反応が混在していてもアレルギー性結膜疾患と考えられる。単にアレルギー素因を呈するだけではアレルギー性結膜疾患として判定するには不十分であり、結膜の炎症性変化と痒痒感、眼脂、流涙などの何らかの自覚症状がある場合のみアレルギー性結膜疾患と診断する。

II アレルギー性結膜疾患の分類

アレルギー性結膜疾患は増殖性変化、アトピー性皮膚炎の合併、異物などによる機械的刺激的の有無により複数の病型に分類される (図 1-1)。

III アレルギー性結膜炎 (allergic conjunctivitis : AC, 図 1-2)

結膜に増殖性変化のみられないアレルギー性結膜疾患がアレルギー性結膜炎である。アレルギー性結膜炎のうち、症状の発現が季節性のものを季節性アレルギー性結膜炎 (seasonal allergic conjunctivitis : SAC), 花粉によって惹き起こされるものは花粉性結膜炎とも呼ばれる。季節あるいは気候の変化により増悪、寛解があるものの、症状の発現が通年性のものを通年性アレルギー性結膜炎 (perennial allergic conjunctivitis : PAC) と呼ぶ。

IV アトピー性角結膜炎 (atopic keratoconjunctivitis : AKC, 図 1-3)

顔面にアトピー性皮膚炎を伴う患者に起こる慢性のアレルギー性結膜疾患が AKC である。AKC には増殖性

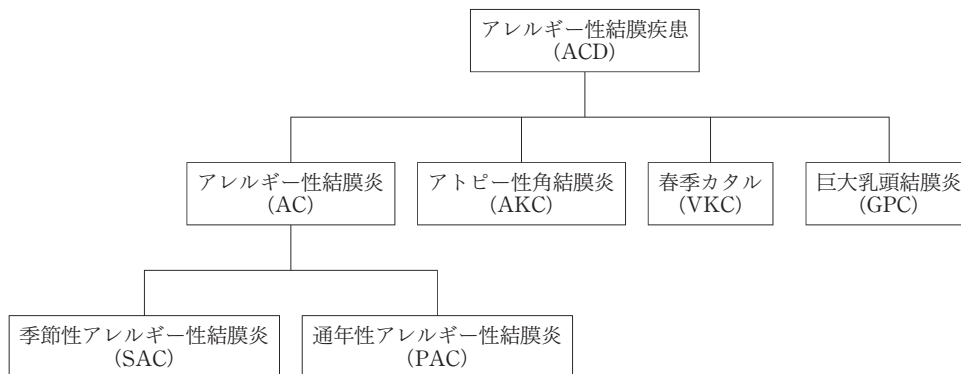


図 1-1 アレルギー性結膜疾患の分類。

アレルギー性結膜疾患は、1) 増殖性変化のないアレルギー性結膜炎、2) アトピー性皮膚炎に合併して起こる AKC、3) 増殖性変化のある VKC、4) 異物の刺激によって惹き起こされる GPC に分類される。アレルギー性結膜炎は症状の発現時期により SAC と PAC に細分化される。

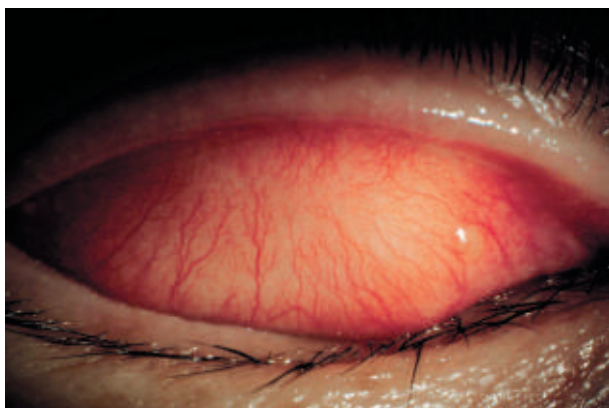


図 1-2 AC の上眼瞼結膜所見。軽度の充血と浮腫がみられる。

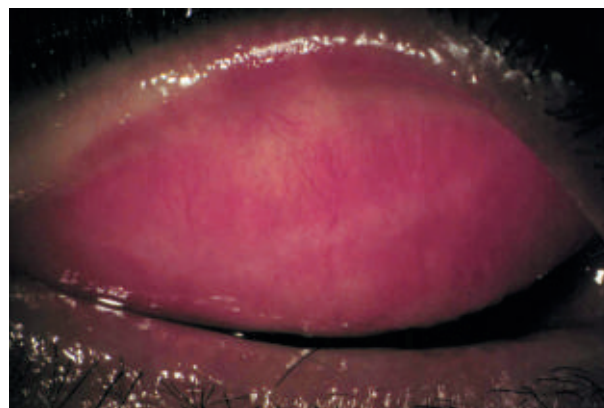

図 1-3 AKC の上眼瞼結膜所見。充血、混濁、結膜下の線維化がみられる。

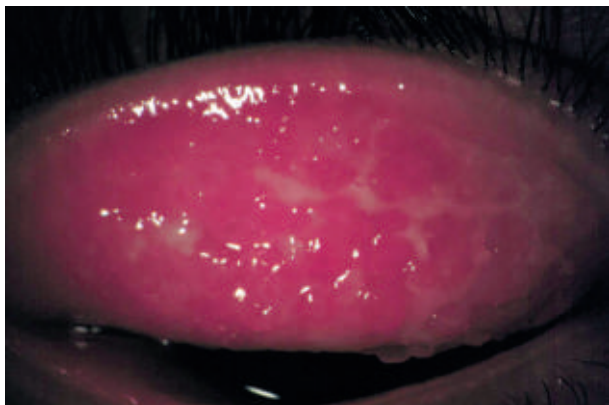


図 1-4 VKC の上眼瞼結膜所見。
結膜充血，浮腫，眼脂，巨大乳頭の形成がみられる。

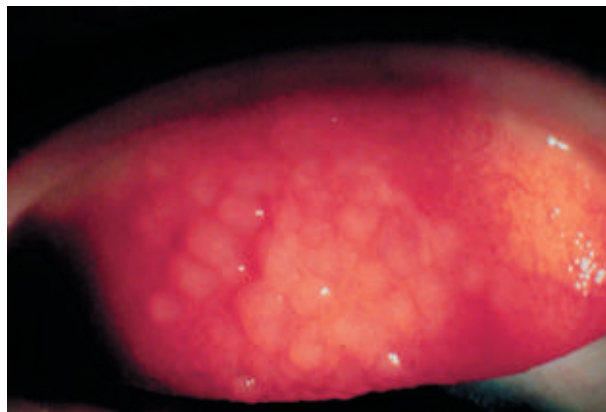


図 1-5 GPC の上眼瞼結膜所見。
充血，ドーム状の巨大乳頭がみられる。

変化を伴わない症例が多いが，巨大乳頭などの増殖性変化を伴うこともある。

V 春季カタル (vernal keratoconjunctivitis : VKC, 図 1-4)

結膜に増殖性変化がみられるアレルギー性結膜疾患が VKC である。結膜の増殖性変化とは眼瞼結膜の乳頭増殖，増大あるいは輪部結膜の腫脹や堤防状隆起を指す。アトピー性皮膚炎を伴う症例も多い。VKC では点状表層角膜炎，角膜びらん，遷延性角膜上皮欠損，角膜潰瘍，角膜プラークなどの種々の程度の角膜病変がみられる。

VI 巨大乳頭結膜炎 (giant papillary conjunctivitis : GPC, 図 1-5)

コンタクトレンズ，義眼，手術用縫糸などの機械的刺激による上眼瞼結膜に増殖性変化を伴う結膜炎を指す。GPC は contact lens-associated conjunctivitis で最も重症な型に相当する。VKC と類似しているが，1) 乳頭の形状が異なる，2) GPC ではほとんどの場合，角膜病変は伴わない，などの点で VKC と GPC の臨床像は異なる。