

補足資料 2

緑内障性視神経乳頭・網膜神経線維層変化判定ガイドライン

1. 眼底観察法

視神経乳頭部や網膜神経線維層の観察においては、事情が許す限り十分に散瞳をし、十分な光量を用いて行うのが基本である。

1) 検眼鏡法

視神経乳頭の観察には十分な拡大が必要であり、その意味で検眼鏡による観察で推奨されるのは直像鏡法である。中間透光体混濁が強く直像鏡での観察が困難な場合を除き、14あるいは20Dのような倍率の低いレンズによる倒像鏡検査は乳頭像が小さくなりすぎ観察には不向きである。

2) 細隙灯顕微鏡法

視神経乳頭や網膜神経線維層を立体的に観察することは重要である。この場合、細隙灯顕微鏡下に眼底観察用レンズを用いて行う。

直接法としては、Goldmann型3面鏡等の中央部分を用いて細隙灯顕微鏡下に行う。スリットビームにて陥凹の広がりや深さを強拡大で観察する。

間接法としては、78D、90D等の前置レンズを用いて行う。この場合、像は倒像となるので注意する。

3) 眼底写真撮影法

眼底変化の観察と経過の記録に有効な方法の1つは写真撮影することである。立体写真が撮れば最良である。

撮影は乳頭を中心とし、乳頭部の記録には画角30度程度、網膜神経線維層の記録には画角45度以上の撮影が適している。

4) 無赤色眼底観察法

網膜神経線維層の観察は日本人の眼底の場合、これまで述べてきた方法で充分観察可能ではあるが、視神経線維層の僅かな欠損の検出には無赤色光による眼底撮影が推奨される。高解像度の白黒フィルムを使用し、無赤色光にて眼底撮影する。無赤色フィルターが附属していない眼底カメラでは、最大透過率が495nm付近にあるフィルターを用いて撮影する。

2. 視神経乳頭および網膜神経線維層の観察ポイント

視神経乳頭や網膜神経線維層に緑内障による変化が生じていないか、前項で挙げた4つの眼底観察法を適宜用いて判定する。判定法は大きく、(1) 質的判定と、(2) 量的判定に分かれる。以下に、それぞれの判定の基準となるポイントを挙げる。

1) 質的判定

- ・視神経乳頭の形状
- ・視神経乳頭陥凹(以下、陥凹)の形状

- ・視神経乳頭辺縁部(neuroretinal rim, 以下、リム)の形状
- ・視神経乳頭出血(以下、乳頭出血)
- ・乳頭周囲網脈絡膜萎縮(parapapillary atrophy 以下、PPA)
- ・網膜神経線維層欠損

(1) 視神経乳頭の形状

視神経乳頭の形状は様々であるが、通常やや縦長で、縦径は横径に比べて7~10%程度長い。一般に8ディオプトリー以下の近視眼では、乳頭形状その他に正常眼との明らかな差はみとめないが、-12ディオプトリーを越える近視眼では、縦長の程度が強くなると報告されている。乳頭形状は、年齢、性、体重、身長とは関連しない。

視神経乳頭の大きさ、すなわち乳頭表面を面としてみた場合の面積は一定ではなく、個人差が非常に大きい。小さい場合では、約0.8mm²から大きい場合は6mm²までのばらつきがある。視神経乳頭の大きさは、約10歳以降は年齢と関連しなくなる。性別、身長、体重、屈折異常との関連については、報告によって異なり、一定の見解は出していない。しかし、屈折との関連については、少なくとも±5ディオプトリー以内では、乳頭面積は屈折度に関連しない。

(2) 陥凹の形状

視神経乳頭内に観察されるへこみの部分を陥凹と呼ぶ。陥凹の拡大は視神経乳頭にみられる緑内障性変化における最大の特徴の1つである。正常眼の陥凹は、やや横長の広がりをもち、その位置は視神経乳頭の完全な中央ではなく、やや上方に偏位する。また、正常眼では陥凹の大きさは乳頭の大きさに比例し、大きな乳頭ほど大きな陥凹を持つ。陥凹の広がりを観察するには立体観察が最適であるが、それができない場合は、乳頭内の血管走行で判断する。網膜血管は、陥凹壁に沿って這い上がり、陥凹縁まできたところで、走行を変化させる。平面的に観察すると、血管の走行が屈曲して見えるところが陥凹外縁と判断できる。

緑内障において、陥凹の拡大が生じる場合、それは二次元的な拡大と三次元的な深さの拡大とが平行して生じる。すなわち、すでに存在する陥凹はより深くなりながら新たな陥凹が生じていく。陥凹が急速に拡大していくと、本来陥凹縁の内側にそって走行する小血管がその拡大に追いつけず、拡大した陥凹の底部あるいは、陥凹のスロープ中に取り残され、露出した状態が生じる。これをbared vessel(露出血管)と呼ぶ。このような血管の存

在があれば、陥凹の拡大が進行していることを示す重要な所見となる。陥凹の拡大に伴う乳頭内の血管の変化としては、この他に網膜中心動脈の乳頭鼻側への偏位が挙げられる。この変化は比較的目立つものなので、眼底写真などで乳頭陥凹を経過観察する場合、変化を示す指標として役立つ。陥凹の深さの程度は、陥凹底を通して篩板孔が透見できるかどうかによって、およそ知ることができる。篩板孔が透見できれば相当深いと考えてよい(ラミナドットサイン, laminar dot sign)。ただし、この所見は緑内障性の変化だけに特異的なものではなく、生理的な陥凹でも、時に観察されることがある。

(3) リムの形状

リムとは、検眼鏡的には乳頭陥凹の外縁と乳頭外縁との間の部分であり、乳頭部において神経線維が存在する部位である。一般に大きな乳頭ほどリム全体の面積はより大きくなる。ただ、これは一般的な傾向であり、実際には神経線維数、神経線維密度、篩板の構築、グリア細胞の数の個人差により、結果的にリムの大きさにも多くの個人差が存在する。

一般的に正常の視神経乳頭はやや縦長であり、逆に乳頭陥凹はやや横長であることから、リムの形状はこの乳頭陥凹の形態との関係で様々に変化する。通常リムの一番広い部分は、乳頭下方であり、ついで上方乳頭、鼻側乳頭の順で薄くなり、一番薄いのは耳側乳頭部分である(ISN'Tの法則)。このことから、乳頭耳下方の神経線維層の視認性は通常高い。この傾向はしかし大きな視神経乳頭ではあまり明瞭ではなくなり、リムは全周にわたって比較的均等な幅をもつようになる。また、近視眼では、耳側乳頭部のリムが一番薄く、一番広い部分は通常鼻側乳頭部である。

緑内障性変化を生じた視神経乳頭では、陥凹は乳頭全周方向に浅く均一に拡大するが、多くの場合陥凹の拡大は乳頭の上下方向どちらかにより強く生じる。これに伴い、乳頭の上極もしくは下極あるいは両極でリムの進行性の菲薄化が生じる。さらに進行すると、浅く陥凹した部分は深みを増し、陥凹とリムの境界はより明瞭になり、リムの局在性の菲薄化、すなわち切痕(ノッチング)が生じる。この変化は、視神経線維欠損が存在することを示唆する重要な所見となる。病期が進行すると初期病変として観察された切痕部はさらにその幅と深さを増し、血管は乳頭縁で強く屈曲するようになる。この時、血管走行が銃剣状に屈曲してみえる状態をbayonetingと呼ぶ。さらに進行すると陥凹は最初の切痕部と対側にあたる方向にも伸展し明瞭な縦長の陥凹となり、リムは上下耳側で消失する。この時期になると視野障害は上下に弓状暗点を示すようになる。後期に至ると陥凹は乳頭全体に拡大し、リムは通常鼻側の一部を除いてほぼ全周消失する。

(4) 乳頭出血²⁾

視神経乳頭出血は、緑内障性変化を持つ視神経乳頭にかなり特異的に生じ、健常者では稀で(0~0.21%)、特に反復してみられた場合は病的意義が高い。乳頭出血の頻度は他の緑内障眼に比して正常眼圧緑内障眼において高い。また、リムの切痕部や網膜神経線維層欠損の存在する部と一致して出現しやすく、乳頭出血の約80%は網膜神経線維層欠損部に一致するか、その近傍に観察される。これらの結果は、乳頭出血と乳頭の局所的障害の関連性を裏付けるものであるが、かならずしも正常眼圧緑内障眼に特徴的な所見とは言い切れない。いずれにせよ、乳頭出血はそれが観察された段階でリムの切痕や神経線維層欠損の存在を示唆しており、さらに、乳頭出血が観察された症例ではそうでない例に比して視野進行の割合が高いことも知られており、临床上重要な所見である。

(5) PPA²⁾

乳頭周囲網脈絡膜萎縮すなわちPPAは、健常者に比して緑内障眼で高頻度に観察され、面積も大きい。原発開放隅角緑内障(広義)眼においては、PPAは約80%にみとめられ、その面積は視野指標のMD(mean defect)値、CPSD(corrected pattern standard deviation)値のいずれともよく相関する。PPAが生じる原因と緑内障の進行とが直接結び付いているか否かはまだ証明はされていないが、緑内障の進行とPPAの存在の有無が有意に関連し、また、視野障害の進行と共にPPAの大きさも拡大することが知られている。また、乳頭部血流とPPAの面積との間に相関のあることが示唆されており、緑内障性視神経乳頭障害にまったく特異的な変化ではないとしても、視神経乳頭部の何らかの血流障害因子に関連した脆弱性を示唆する所見として重要である。

(6) 網膜神経線維層欠損の有無

網膜神経線維層欠損は、乳頭陥凹拡大や視野欠損に先行して生じる場合も多く、最も早期に生じる緑内障性眼底変化と言われており、その所見は重要である。正常眼においては、検眼鏡的に網膜神経線維層は耳下方で最も視認性が高く、ついで耳上側、鼻上側、鼻下側の順になる。乳頭直上、直下、耳側、鼻側は、検眼鏡での確認は難しくなる。この網膜神経線維層の視認性は年齢とともに減弱し、これは140万本近くある神経線維が加齢により減少(年間4~5000本)することと一致する。通常の臨床の場では、細隙灯顕微鏡で、78Dか90Dの前置レンズを用い、無赤色フィルター光にて最もよく観察できる。神経線維束は、白銀色の筋としてみられる。視神経乳頭から約2乳頭径離れると、網膜神経線維層は薄く刷毛状になり徐々に見えなくなる。

網膜神経線維層において、網膜血管径より細いスリット状、溝状、あるいは紡錘状の、一見欠損に見える変化は正常眼でも観察される。しかしながら、網膜血管径よ

り太いスリット状、楔状欠損が観察される場合は、緑内障性変化である可能性が高い。この場合、その部分の網膜は視神経乳頭外縁から延びる暗い帯状の変化としてみとめられる。網膜神経線維層欠損が検出され且つ、視神経乳頭にも緑内障性変化を伴えば、緑内障性視神経障害の存在はほぼ確実となる。一方、網膜神経線維が菲薄化してくると、網膜血管周囲の神経線維層が薄くなり、血管壁はより明瞭に観察され、神経線維の上に浮き上がったように見えるようになる。このような変化も、網膜神経線維層の欠損を示唆する重要な所見となる。

また、網膜神経線維層欠損はリムの萎縮がみられる部位に多く観察され、さらには、すでに述べたように、これに近接してリムから隣接する網膜上に及ぶ乳頭出血の見られることがある。

2) 量的判定

視神経乳頭、神経線維層の半定量的把握のために以下にあげる幾つかのパラメータが知られており、緑内障診断、経過観察に有用である。但しここでのパラメータは臨床観察における定義であり、近年開発された画像解析装置における定義とは異なる。

- ・ 陥凹乳頭径比 (cup-to-disc ratio, 以下, C/D 比)
- ・ リム乳頭径比 (以下, R/D 比)

(1) 視神経乳頭外縁の定義

視神経乳頭外縁は、検眼鏡的に観察される乳頭周囲の白色の強膜リング(エルシェニツヒの強膜リング)の内側と規定される。

視神経乳頭の大きさには、小さい場合では約 0.8mm² から大きい場合は 6 mm² までの非常に大きな個人差がある。大きな視神経乳頭では生理的陥凹は大きく、小さな乳頭では陥凹が明瞭でない場合もある。したがって、乳頭陥凹が緑内障性か否かを判別する際には、乳頭サイズを念頭におきながら判定することが重要である。細隙灯顕微鏡と前置レンズを用いてもおよそのサイズが判定できる。この場合、スリットビームの長さを 1mm にセットして観察軸と光軸を一致させ、スリット光を乳頭上にあてて乳頭のおよその垂直径を判断する。一方、視神経乳頭中心から黄斑部中心窩までの距離はおよそ一定であるので、視神経乳頭径(DD)と乳頭中心から中心窩までの距離(DM)の比をとることにより、およその乳頭のサイズを知ることができる(DM/DD 比)。通常この比は、2.4~3.0 の間であるので、それより小さい場合は大きな乳頭、大きい場合は小さな乳頭であると言える(図 1)。

(2) 視神経乳頭陥凹外縁の定義

立体的観察では、陥凹外縁は視神経乳頭外縁で境界された視神経乳頭部の中で、陥凹が始まる一番外側部分と規定される。細い乳頭内血管の走行を追い、その屈曲部位の頂点が通常陥凹の外縁と一致する。陥凹は、陥凹外縁で境界された範囲の内側の部分と定義される。通常、

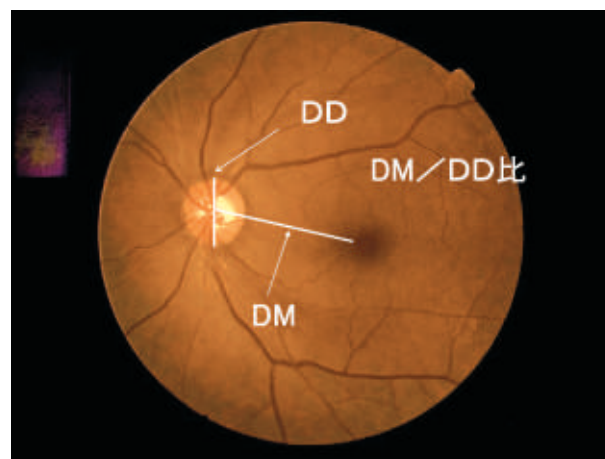


図 1 DM/DD 比の模式図。通常この比は、2.4~3.0 の間であるとされる。

パラ(pallor)と呼ばれる乳頭の蒼白部は、陥凹底にみられる所見であり、この部分だけを観察して乳頭陥凹を判定するべきではない。

(3) リムの定義

視神経乳頭外縁と乳頭陥凹外縁の間に存在する部分をリムと呼称する。

(4) C/D 比の定義¹⁾

視神経乳頭陥凹の最大垂直径と最大垂直視神経乳頭径との比を、垂直 C/D 比と定義し、陥凹の水平径と水平視神経乳頭径との比を、水平 C/D 比と定義する(図 2)。緑内障性変化有無の判定には、垂直径がより有用である。C/D 比には、乳頭径と陥凹径を同一線上で判定する方法もあるが、本ガイドラインでは、Gloster ら¹⁾の判定法を採用した。

正常眼では、その分布は正規分布ではなく、多くの場合 C/D 比はゼロから 0.3 以内であり、0.7 を越えるものは全体の 1~2% である。しかしながら、立体視を用いて行われた評価では、C/D 比は正規分布しており、平均 0.4 で 0.7 以上は 5% であったと報告されている。また、正常者では陥凹は左右眼で対称的であり、水平 C/D 比の左右差が 0.2 を越えることは、成人、乳幼児ともに正常者の 3% 以下にしか認められない。

(5) R/D 比の定義¹⁾

リム部の幅とそこに対応して乳頭中心を通る乳頭径との比(図 3)を R/D 比と定義する。放射状に乳頭のすべての部分で R/D 比は算出できる。比の値がゼロに近い程、リムは薄いことになる。

(6) 視神経乳頭の量的判定による緑内障診断基準

以下に、垂直 C/D 比と R/D 比の判定結果をもとに、Foster ら³⁾が提唱する診断基準を参考に作成した緑内障診断基準を示す。しかしながら、最終的な診断は、質的、量的所見を組み合わせる総合的に判断するべきである。

1. 信頼性のある視野検査結果で視神経乳頭形状、網

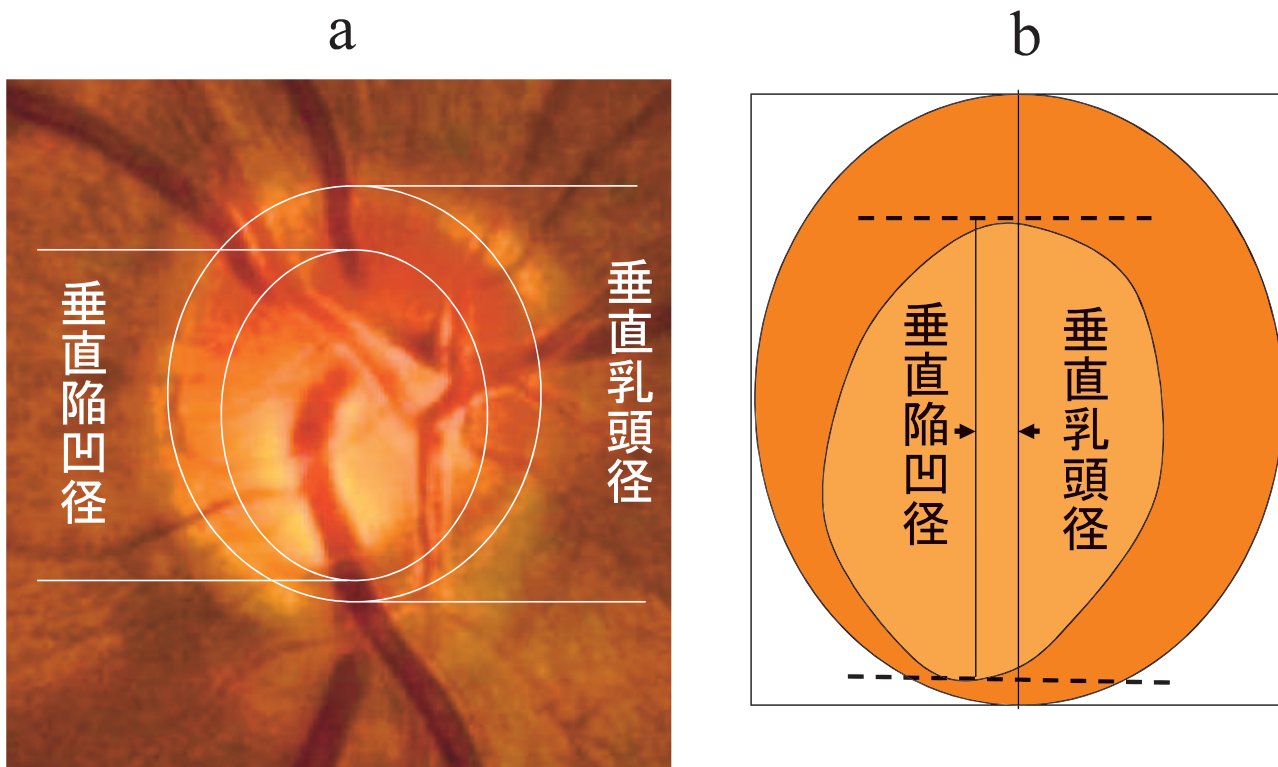


図 2 水平・垂直 C/D 比の測定の実例(a)と模式図(b). 乳頭や陥凹の傾き等にかかわらず, 水平あるいは垂線方向の径を決定し, その比をとる.

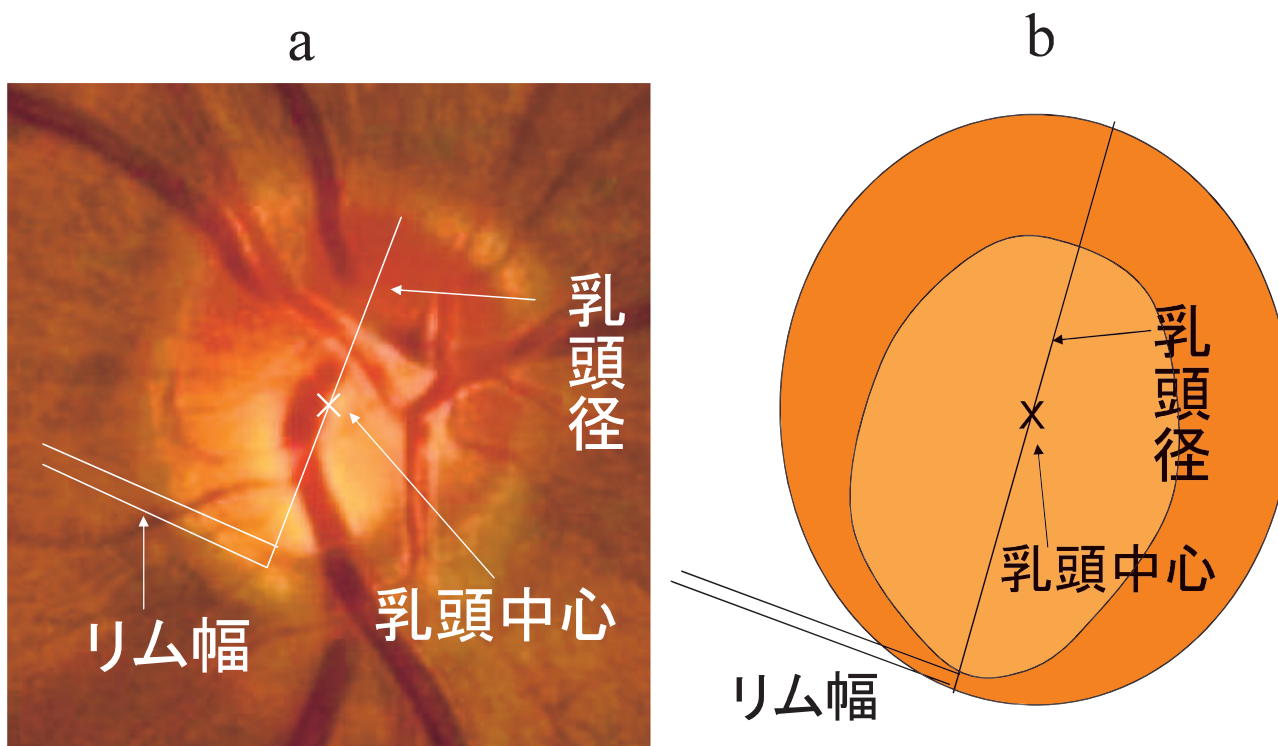


図 3 R/D 比の測定の実例(a)と模式図(b).

膜神経線維層欠損に対応する視野異常が存在する場合の判定基準:

垂直 C/D 比が 0.7 以上, あるいは上極(11 時~1 時)もしくは下極(5 時~7 時)のリム幅が, R/D 比で 0.1 以

下, あるいは両眼の垂直 C/D 比の差が 0.2 以上, あるいは網膜神経線維層欠損が存在する³⁾.

2. 乳頭所見のみから緑内障と診断してよい場合の判定基準(ただし, 信頼性のある視野検査で, 正常

範囲内の視野である、もしくは明確に緑内障性視野障害が否定されればこのかぎりではない)：

垂直 C/D 比が 0.9 以上、あるいは上極(11 時～1 時)もしくは下極(5 時～7 時)のリム幅が、R/D 比で 0.05 以下、あるいは両眼の垂直 C/D 比の差が 0.3 以上³⁾。

3. 緑内障疑いと判定する場合の基準³⁾：

次のような所見、すなわち ① 垂直 C/D 比が 0.7 以上であるが 0.9 より小さい、② 上極(11 時～1 時)もしくは下極(5 時～7 時)のリム幅が、R/D 比で 0.1 以下であるが 0.05 より大きい、③ 両眼の垂直 C/D 比の差が 0.2 以上であるが 0.3 より小さい、④ 網膜神経線維層欠損が存在する、が単独もしくは複数存在しながら、視野検査の信頼性が低い、あるいは視野結果を参照できない、あるいは、視神経乳頭形状、網膜神経線維層欠損に対応する視野欠損が示されない。

3. 眼底画像解析装置の緑内障診断における意義

これまで述べてきたような方法を用いて経験のある者が眼底を観察して緑内障を診断する効率は高いが、各検査者の眼底評価には個人差が存在するため、緑内障性眼底変化を標準化された方法で評価、判定する方法の確立が望まれている。このような意味から、測定精度が高く、測定再現性も良好で、かつ操作が容易なコンピューターを用いた眼底画像解析装置の利用は有望な解決法の一つと考えられている。現在臨床応用されている眼底画像解析装置として、Heidelberg Retina Tomograph, GDx

Nerve Fiber Analyzer, Scanning Laser Ophthalmoscope, Optical Coherence Tomograph などが挙げられる。これらの診断機器では、視神経乳頭あるいは網膜神経線維層厚を定量的に評価することが可能であり、緑内障診断における有用性が報告されている。しかしながら、視神経乳頭形態や神経線維厚には個人差があり、緑内障眼と正常眼の間で測定された数値のオーバーラップがみられることや、解析装置の測定精度の限界などから、緑内障と正常を完全に分別することは未だ成功していない。自動診断プログラムが搭載されている装置における、緑内障診断の特異度、感度は 80% 前後と報告されており、緑内障の診断には経験を積んだ眼科専門医の最終判断が必要である。現時点では、あくまで補助的に用いられるべきものである。

文 献

- 1) **Gloster J, Parry DG** : Use of photographs for measuring cupping in the optic disc. Br J Ophthalmol 58 : 850—862, 1974.
- 2) **日本緑内障学会** : 緑内障診療ガイドライン. 日眼会誌 107 : 126—157, 2003.
- 3) **Foster PJ, Buhrmann R, Quigley HA, Johnson GJ** : The definition and classification of glaucoma in prevalence surveys. Br J Ophthalmol 86 : 238—242, 2002.