アトピー性皮膚炎に伴う網膜剝離の僚眼所見

有馬　知子，上村　昭典，大塚　早苗
鹿児島大学医学部眼科学教室

要　約

アトピー性皮膚炎に伴う網膜剝離症例13例を対象に，その僚眼の所見を検討した．僚眼13眼中8眼(62%)の網膜または毛様体上皮に裂孔を認めた．2眼は無症候性に限局性網膜剝離を発症していた．これらの裂孔の位置は，6眼が硝子体基底部に，2眼が赤道部にあり，1眼を除いて最初に網膜剝離がみられた眼の裂孔と対称的な位置に分布していた．アトピー性皮膚炎に伴う網膜剝離症例では，両眼の入念な眼底検査が必要である．(日眼会誌 100：219—222, 1996)

キーワード：アトピー性皮膚炎，裂孔原性網膜剝離，僚眼，硝子体基底部裂孔

The Fellow Eye in Patients with Retinal Detachment associated with Atopic Dermatitis

Tomoko Arima, Akinori Uemura and Sanae Otsuka
Department of Ophthalmology, Kagoshima University Faculty of Medicine

Abstract

The fellow eyes of 13 cases of retinal detachment associated with atopic dermatitis were examined by binocular ophthalmoscope combined with scleral indentation. Breaks in the retina or pars plana were detected in 8 cases (62%); 2 of these eyes had asymptomatic retinal detachment. The most common location of these breaks was at the vitreous base symmetrical to the affected, symptomatic eye. Meticulous ophthalmoscopic examination is recommended for both eyes in patients with retinal detachment associated with atopic dermatitis. (J Jpn Ophthalmol Soc 100 : 219—222, 1996)

Key words: Atopic dermatitis, Rhegmatogenous retinal detachment, Fellow eye, Vitreous base break

I 緒　言

アトピー性皮膚炎患者の増加に対応して，さまざまな眼合併症がみられるようになってきた．取り分け，網膜剝離との関連性が注目されている．アトピー性皮膚炎に伴う網膜剝離の病態や発生機序を理解するために，僚眼所見をも含んだ包括的な知識が不可欠である．従来は，網膜剝離を発症した眼の臨床的特徴が検討されているが[1)~5)]，その僚眼の所見を詳しく分析した報告は乏しい．そこで，アトピー性皮膚炎に伴う網膜剝離症例について，受診の動機となった眼のみならず，その僚眼の眼底所見を検討した．

II 対象と方法

対象は，1989年10月から1994年8月までの5年間に，鹿児島大学附属病院眼科で手術を受けた，アトピー性皮膚炎の既往をもつ裂孔原性網膜剝離13例(男性10例，女性3例)である．対象の年齢は8～25歳にわたり，平均17.2歳である．表1に症例の概要を示す．いずれも皮膚科的にアトピー性皮膚炎と診断されている．このうち，顔面に皮診をみるのは7例で，5例は眼部を叩打する習慣があった．網膜剝離の手術前に，同一検者が双眼倒像鏡と強膜圧迫子とを用いて網膜剝離発症眼および僚眼の眼底検査を行い，裂孔の有無やその位置について検討した．

III 結　果

1. 網膜剝離発症眼の所見と治療

網膜剝離の範囲は，1/2～4象限(平均2.2象限)にわたった．増殖性硝子体網膜症の旧C分類以上を併発したのが3眼あった．原因裂孔の位置は，硝子体基底部裂孔が

別刷請求先：890　鹿児島県鹿児島市桜ケ丘8—35—1　鹿児島大学医学部眼科学教室　有馬　知子
(平成7年8月25日受付，平成7年10月24日改訂受理)
Reprint requests to: Tomoko Arima, M.D. Department of Ophthalmology, Kagoshima University Faculty of Medicine. 8-35-1 Sakuragaoka, Kagoshima-shi, Kagoshima-ken 890, Japan
(Received August 25, 1995 and accepted in revised form October 24, 1995)

表1　対象症例の臨床所見

症例	年齢	性	顔面皮疹	眼叩打癖	発症眼の所見				僚眼の所見			
					裂孔の種類	裂孔の位置	白内障	矯正視力	裂孔の種類	裂孔の位置	白内障	矯正視力
1	17	男	−	−	左）鋸状縁部網膜裂孔	下耳側	(−)	1.2	右）鋸状縁部網膜裂孔	下耳側	(−)	1.2
2	18	女	−	−	右）鋸状縁部網膜裂孔	下耳側	(−)	0.04	左）鋸状縁部網膜裂孔	下耳側	(−)	1.0
3	17	男	+	+	右）鋸状縁部網膜裂孔	上耳側	後嚢下	0.1	左）鋸状縁部網膜裂孔	上耳側	前・後嚢下	1.0
4	22	男	+	−	左）鋸状縁部網膜裂孔	上耳側	(−)	0.08	右）鋸状縁部網膜裂孔	上耳側*	(−)	2.0
5	21	男	+	−	左）鋸状縁部網膜裂孔	耳側	後嚢下	0.4	右）鋸状縁部網膜裂孔	耳側	(−)	0.9
6	17	男	+	+	右）毛様体扁平部裂孔	鼻側	後嚢下	1.2	左）毛様体扁平部裂孔	上耳側*	前嚢下	0.6
7	18	男	+	+	左）毛様体扁平部裂孔	上耳側	前嚢下	0.04	右）赤道部弁状裂孔	下方	前嚢下	0.1
8	24	女	+	+	右）鋸状縁部網膜裂孔	下耳側	成熟白内障	手動弁	なし		後嚢下	1.5
9	25	男	−	−	右）赤道部円孔	上・下耳側	(−)	1.5	左）赤道部円孔	下方	(−)	1.5
10	8	男	+	+	左）赤道部不正形裂孔	上耳側	後嚢下	1.0	なし		後嚢下	1.2
11	9	男	−	−	右）赤道部不正形裂孔	上耳側	(−)	0.08	なし		(−)	2.0
12	20	女	−	−	右）赤道部円孔	下耳側	(−)	0.07	なし		(−)	1.2
13	8	男	−	−	左）不明	不明	後嚢下	手動弁	なし		(−)	1.0

*：限局性網膜剝離（3乳頭径大以上）を伴うもの

8眼(62%)と最も多く，その内訳は鋸状縁部網膜裂孔が6眼(47%)，毛様体扁平部裂孔が2眼(15%)であった．その象限は，下耳側3眼，上耳側3眼，耳側1眼，鼻側1眼であった．その他に，赤道部領域の不正形裂孔が2眼，網膜格子状変性内の萎縮性円孔が2眼，裂孔不明例が1眼あった．

これら発症眼に対し，シリコンタイヤ強膜内埋没術や強膜上縫着術あるいは硝子体切除術を行った．網膜は全例で復位し，一定の視覚機能を回復した．

2. 僚眼の所見と治療

僚眼13眼中，異常がなかったのは5眼(38%)であった．残りの8眼(62%)には，網膜または毛様体扁平部に裂孔があった．裂孔の位置は，硝子体基底部裂孔が6眼(鋸状縁部網膜裂孔5眼，毛様体扁平部裂孔1眼)と最も多かった．その象限は，下耳側2眼，上耳側3眼，耳側1眼であった．この中の2眼は無症状ではあったが，限局性の網膜剝離を伴っていた．残る2眼は赤道部領域に裂孔を認め，弁状裂孔が1眼，萎縮円孔が1眼で，いずれも下方にあった．

裂孔だけを認めた6眼に対して，経強膜的冷凍凝固術を施行した．限局性の網膜剝離を伴っていた2眼に対しては，強膜内陥術を施行した．いずれの症例も良好な経過をたどった．

3. 発症眼と僚眼における裂孔の位置関係

発症眼において硝子体基底部裂孔を認めた8例のうち6例(75%)に，僚眼にも硝子体基底部裂孔を認めた．その6例中5例では，発症眼と対称的な位置に裂孔があった．裂孔は，下耳側2例，上耳側2例，耳側1例と，すべて耳側に位置していた．

以下に代表的な症例を示す．

症例3：17歳，男子．

主　訴：右眼が見えない．

現病歴：平成6年3月，右眼の視力低下に気づいた．7月8日近医受診したところ，右眼の網膜剝離を指摘され，7月11日当科を受診した．

既往歴：数年前からアトピー性皮膚炎で治療．掻痒感が強く，眼部を叩く癖がある．

入院時所見：視力は右眼(0.1)，左眼(1.0)．両眼とも前眼部に異常はなかった．水晶体は，右眼に後嚢下の混濁，左眼に前嚢下および後嚢下の混濁をみた．右眼の眼底では，9～11時の鋸状縁部網膜に裂孔を認め，そこを中心に約3象限にわたる胞状の網膜剝離があり，毛様体扁平部の無色素上皮も剝離していた．僚眼の左眼には自覚症状はなかったが，1時方向に小さな鋸状縁部網膜裂孔があり，その周囲の毛様体無色素上皮は約1～2乳頭径の範囲で剝離していた(図1)．また，顔面全体にアトピー性皮膚炎による皮膚の苔癬化があった．

経　過：右眼の網膜剝離に対して，7月19日強膜内陥術を施行した．次に，8月2日左眼の裂孔に対して網膜冷凍凝固術を施行した．術後，右眼網膜は復位し，左眼も変化なく，経過は良好である．

IV　考　　按

アトピー性皮膚炎に伴う網膜剝離は，硝子体基底部裂孔ないしは赤道部不正形裂孔を特徴とし，裂孔の位置は，耳側あるいは上耳側にみられることが多い[1)~5)]．この原因については，硝子体基底部の脆弱性や眼部叩打などの外傷との関連が疑われている[3)6)7)]．しかし，すべての症例がそれに当てはまるわけではない．アトピー性皮膚炎に伴う網膜剝離には，2つのタイプがあるといわれている．1つは，眼底最周辺部に裂孔があり，白内障との関連が強いアトピー性皮膚炎に特有の網膜剝離であり，もう1つは，赤道部の格子状変性に伴う円孔による通常の若年型の網膜剝離である[5)]．網膜格子状変性や赤道部変性巣に伴う円孔を原因とする網膜剝離は，通常の若年性網膜剝離の範疇として理解される[8)]．著者らの症例でも，下方の

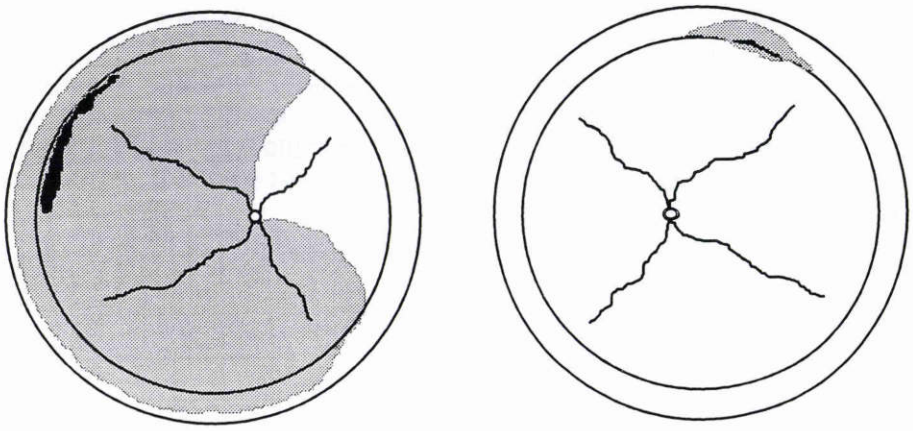

図1　症例3の眼底所見.
黒く塗りつぶした部分が裂孔を表す.灰色は網膜および毛様体上皮の剝離を示す.右眼では,9～11時の鋸状縁部に裂孔があり,約3象限にわたる胞状の網膜剝離と毛様体無色素上皮剝離とがある.左眼では,1時に小さな鋸状縁部裂孔があり,その周囲の網膜と毛様体上皮とがわずかに剝離している.

網膜格子状変性内円孔の症例が2例あった.これらは,皮膚炎の症状も軽く白内障も伴っていないため,アトピー性皮膚炎に偶然に通常の若年性網膜剝離が合併したものと考えた.

アトピー性皮膚炎に伴う網膜剝離症例において,両眼ともに網膜剝離を発生した症例の頻度は,通常の網膜剝離に比較して高いことが知られている.多数例の検討では,両眼性の網膜剝離を有する症例が36%あるいは22%であり,アトピー性皮膚炎が関連して発生する網膜剝離は両眼性発症が比較的多い[4)5)].これらの数値は,両眼とも観血的手術を受けた症例を集計したものであり,網膜剝離発生以前の準備段階の症例は含んでいない.著者らは,強膜圧迫子を併用した双眼倒像鏡による周辺部眼底検査によって,13例中8例という高い頻度で僚眼の網膜および毛様体扁平部に裂孔を発見した.通常の若年性網膜剝離と思われる2例を除いても,11例中7例と高頻度であった.両眼とも観血的手術を受けた,いわゆる両眼性症例は2例のみであったが,僚眼に網膜剝離の準備段階を有する症例が非常に多いことがわかった.

発症眼と僚眼との裂孔の関係をみると,発症眼に硝子体基底部裂孔を認めた8例のうち6例(75%)に,僚眼にも硝子体基底部裂孔を認めた.それらの裂孔はすべて耳側に分布しており,アトピー性皮膚炎に伴う網膜剝離の裂孔の特徴と一致している.さらに,発症眼と僚眼における裂孔の位置を比較すると,両眼に硝子体基底部裂孔を有する6例のうち5例においては,対称的な位置に裂孔がみられた.これらの所見は,眼底検査の際に裂孔を検出する上で非常に有用な情報となるであろう.

アトピー性皮膚炎に伴う網膜剝離の僚眼所見についての系統的な検討の報告はないが,個々の症例で僚眼における異常所見はいくつか述べられている.具体的には,術後の経過観察中に僚眼の毛様体扁平部嚢胞に一致して鋸状縁断裂が発生した症例[9)],僚眼の鋸状縁周辺部網膜に混濁病巣のあった症例[10)]がある.また,僚眼の周辺部網膜に混濁病巣のある症例には定期的精査を行う,という報告[11)]がある.これらの報告に記述された症例の裂孔あるいは混濁病巣について,剝離眼の裂孔との位置関係を検討すると,発症眼と僚眼とでは対称的な位置に病変が発生している.著者らの今回の結果は,このことがルールであることを指摘するものといえよう.

著者らは今回の調査で,僚眼にも高率に裂孔があることを確認するとともに,硝子体基底部の裂孔が左右眼で対称の位置に発生する傾向を見出した.したがって,患眼はもちろん,自覚症状のない僚眼においても,強膜圧迫子を併用した最周辺部までの眼底検査による注意深い経過観察が必要であろう.さらに,当初は裂孔がない症例でも,経過中に発生してくることが考えられるから,術後も定期的に検査をすべきであろう.

文　献

1) **出口順子,河野隆司,小林誉典,宇山昌延**:アトピー性皮膚炎に伴う網膜剝離.眼臨　82:　1578—1582, 1988.
2) **奥平晃久,沖波　聡**:アトピー性皮膚炎に伴う網膜剝離.眼臨　83:1378—1379, 1989.
3) **長崎比呂志,出田秀尚,上村昭典,石川美智子,吉野幸夫**:アトピー性皮膚炎に伴った網膜剝離の検討—外傷との関連性について—.臨眼　43:　725—728, 1989.
4) **桂　　弘,野村昌弘,菊池久美子**:アトピー性皮膚炎に伴う網膜剝離の臨床的特徴.眼紀　45:380—385, 1994.
5) **高井勝史,出口順子,河野隆司,高浦千晶,宇山昌延**:アトピー性皮膚炎に伴う網膜剝離.臨眼　43:897—900, 1989.

6) **白井正一郎**：アトピー性皮膚炎に伴う網膜剝離—成因に関する発生学的考察—．眼臨 88：1410—1415, 1994.
7) **出田秀尚**：アトピー性皮膚炎の網膜剝離—外傷性網膜剝離との類似—．眼臨 88：1416—1418, 1994.
8) **森田博之**：特集．アトピーと眼．2．網膜剝離．眼科 35：1243—1249, 1993.
9) **桂 弘，樋田哲夫**：アトピー性皮膚炎に伴う網膜剝離．臨眼 36：1470—1475, 1982.
10) **橋井麗子，宇山昌延**：アトピー性皮膚炎に白内障と網膜剝離を伴った症例．臨眼 26：35—40, 1972.
11) **河本理和子，堀 貞夫，増田寛次郎**：アトピー性皮膚炎に網膜剝離を合併した症例．眼臨 80：533—536, 1986.