酸素誘導網膜症に類似した眼底変化を来した新生児4例

太田　東美[1)]，山南　浩実[2)]，田岡　　香[3)]，宇治　幸隆[3)]
[1)]国立津病院眼科，[2)]済生会松阪総合病院眼科，[3)]三重大学医学部眼科学教室

要　約

気胸，気腫の治療として，高濃度酸素を投与された成熟新生児4例に酸素誘導網膜症(oxygen-induced retinopathy：以下，OIR)に類似した眼底変化を認めたので報告した．重症の2例では，網膜全周にわたり網膜血管，特に静脈の著明な拡張，蛇行と異常分枝および網膜混濁を認めた．今回の4例と，対照として網膜症未発生例とを比較したところ，酸素の濃度，投与期間，漸減方法および動脈血酸素分圧(PaO_2)の高値と変動などの要因が網膜症の発生に関与したと考えた．成熟児においても，高濃度酸素の使用に当たっては眼底変化を生じる可能性を念頭において診療する必要がある．(日眼会誌　102：276—280,1998)

キーワード：酸素誘導網膜症，新生児，酸素投与方法

Four Newborns with Retinopathy Similar to Oxygen-induced Retinopathy

Harumi Ota[1)], Hiromi Sannan[2)], Kaori Taoka[3)] and Yukitaka Uji[3)]
[1)]*Department of Ophthalmology, National Tsu Hospital*
[2)]*Department of Ophthalmology, Saiseikai Matsusaka Hospital*
[3)]*Department of Ophthalmology, Mie University School of Medicine*

Abstract

We report 4 fullterm newborns who developed retinopathy similar to oxygen-induced retinopathy after high concentration oxygen therapy for pneumothorax and emphysema. Two of them had a severe condtion, showing marked dilatation, winding, and abnormal branching of the retinal vessels, especially veins, and retinal trubidity. Comparison between the 4 patiens and controls without such retinopathy suggested that factors such as the oxygen concentration, the duration of oxygen therapy, the gradual reduction method, and the high level and changes in PaO_2 were involved in the development of the retinopathy. Even in fullterm infants, treatment should be performed with consideration of the possible occurrence of changes in the eye fundus. (J Jpn Ophthalmol Soc 102：276—280, 1998)

Key words：Oxygen-induced retinopathy, Newborn, Oxygen administration method

I　緒　　言

今回我々は気胸，気腫の治療として，高濃度酸素を投与された成熟新生児4例に酸素誘導網膜症(oxygen-induced retinopathy：以下，OIR)に類似した網膜症を認めたので報告する．OIRは，未熟児網膜症の実験モデルとして幼弱動物における研究が報告[1)~4)]されているが，ヒトでOIRに類似した網膜症を来した報告は我々の渉猟し得た限りにおいては今までなされておらず，貴重なものと思われる．また，気胸，気腫の治療として，高濃度酸素を投与されるも網膜症を認めなかった新生児4例を対照として比較し，考察を試みた．

II　症　　例

症例1：生後24日，男児．

初　診：平成6年4月22日．

既往歴：平成6年3月29日，某産婦人科において正常分娩で出生，在胎週数は38週，体重3,136 gで，Apgar scoreは9点であった．生後20分頃から喉音が増強し，酸素を投与され，呼吸状態は一時落ち着いたが，胸部X線所見上，前胸部気胸が認められたため，当院へ紹介入院となった．気胸部へトロッカーを挿入することは危険と判断され，生後1日目から100%酸素の投与が開始された．全身状態は改善傾向にあったが，生後7日目に経鼻胃(NG)チューブを自己抜管し肺炎を併発した．抗生剤が投

別刷請求先：514-8507　三重県津市江戸橋2—174　三重大学医学部眼科学教室　宇治　幸隆
(平成9年2月18日受付，平成9年11月17日改訂受理)
Reprint requests to：　Uji Yukitaka, M.D.　Department of Ophthalmology, Mie University school of Medicine. 2-174 Edobashi, Tsu-shi, Mie-ken 514-8507, Japan
(Received February 18, 1997 and accepted in revised form November 17, 1997)

与され，肺炎と気胸の軽快に伴って酸素濃度を漸減し，生後10日目に酸素が中止された．母体は妊娠中貧血に対し鉄剤投与がなされている．

家族歴：特記すべきことなし．

眼所見および経過：初診時，両眼底に全周にわたり網膜血管の著明な拡張，蛇行と異常分枝血管および網膜混濁を認めた．これは，特に耳側網膜周辺部で著しかった．未熟児鈎で圧迫すると，網膜血管は鋸状縁まで達していて，硝子体への血管新生および増殖組織は認めなかった．頭部コンピュータ断層撮影(computed tomography：以下，CT)に異常を認めなかった．酸素誘導網膜症に類似した網膜症と考え，経過観察したところ，3～4か月で網膜血管の拡張，蛇行および網膜混濁の軽快をみたが，部分的に血管の拡張，異常走行および網膜の異常反射が残った．

症例2：生後12日，女児．

初　診：平成6年5月16日．

既往歴：平成6年5月4日，某産婦人科において正常分娩で出生．在胎週数は40週，体重3,206 gで，Apgar scoreは9点であったが，生後2時間頃から浅在性頻呼吸となり，25%酸素を投与されるも胸部X線所見上，縦隔気腫が認められたため紹介入院となった．出生当日から90～100%酸素の投与が開始され，症状改善に伴い酸素濃度を漸減し，生後6日目で酸素が中止された．

家族歴：父親に2回気胸の既往がある．

眼所見および経過：初診時，両眼底に症例1と同様に，網膜血管の拡張，特に静脈の著しい怒張，蛇行と一部に動静脈吻合，異常分枝血管および網膜混濁を認めた．硝子体への新生血管や増殖組織は認めなかった(図1,2)．頭部CTに異常を認めず，経過観察したところ，約6か月で症例1と同様に眼底所見の改善を認めた(図3,4)．

症例3：生後34日，男児．

初　診：平成6年8月29日．

既往歴：平成6年7月26日，他病院において正常分娩で出生．在胎週数は41週，体重3,119 g，Apgar scoreは5点で，自発呼吸および体動がないため，挿管し人工呼吸が開始されたが，蘇生までに15分経過した．当院新生児集中治療室(NICU)へ紹介された時点で，気胸，羊水大量吸引症候群および強い代謝性アシドーシスを認めた．出生当日から100%酸素の投与と電解質補正が開始されたが痙攣出現し，頭部CTで強い脳浮腫，変性を認めた．全身状態改善に伴い酸素濃度が漸減され，8月8日にレスピレーターを離脱し，8月21日に酸素が中止された．

家族歴：特記すべきことなし．

眼所見および経過：初診時，両眼底耳側周辺に僅かな無血管帯と軽度の網膜血管の蛇行およびコイル状の異常走行を認めた．鼻側網膜には異常を認めなかった．その後，網膜血管は鋸状縁まで達し，蛇行，異常走行は軽減したが，3か月後，両視神経萎縮を認めた．

症例4：生後18日，男児．

初　診：平成6年11月7日．

既往歴：平成6年10月20日，某産婦人科において帝王切開で出生．在胎週数は38週，体重2,774 gで，Apgar scoreは9点であったが，チアノーゼ，呻吟あり，26%酸素が投与されるも改善しないため当院紹介入院となった．入院時縦隔気腫を認め，10月21日から100%酸素が開始された．気腫の改善に伴い酸素濃度が漸減され，10

表1　酸素誘導網膜症類似の眼底変化を認めた症例

症例	在胎週数(w)	体重(g)	O_2投与日数(日) 80%以上	90%以上	網膜症
1	38	3,136	8.5	7	高度
2	40	3,206	3	2	高度
3	41	3,119	3	2.5	軽度
4	38	2,774	5	5	軽度

表2　酸素誘導網膜症類似の眼底変化を認めなかった症例

症例	在胎週数(w)	体重(g)	O_2投与日数(日) 80%以上	90%以上	全身状態
5	35	2,420	0.5	0.1	左気胸
6	33	2,436	2.5	0.5	縦隔気胸，感染
7	40	4,052	5	1	心嚢気腫
8	40	3,404	1.5	0.5	右気胸

表3　症例の PaO_2 値と $PaCo_2$ 値

	症例*	PaO_2 最大値	最小値	最大—最小値	$PaCO_2$ 最大値	最小値	最大—最小値
ORI類似の網膜症(+)**	1	325	30	295	31	21	10
	3	189	33	156	81	26	55
	4	108	29	79	56	42	14
ORI類似の網膜症(−)**	5	73	41	32	46	33	13
	6	118	70	48	46	32	14
	7	219	42	187	38	22	16
	8	88	42	46	54	28	26

PaO_2：動脈血酸素分圧　$PaCO_2$：動脈血二酸化炭素

*：検査回数の少なかった症例2を除く

**：OIR，酸素誘導網膜症

図1 酸素誘導網膜症類似の眼底変化を認めた症例2の生後30日の眼底.

図2 酸素誘導網膜症類似の眼底変化を認めた症例2の生後30日の眼底.

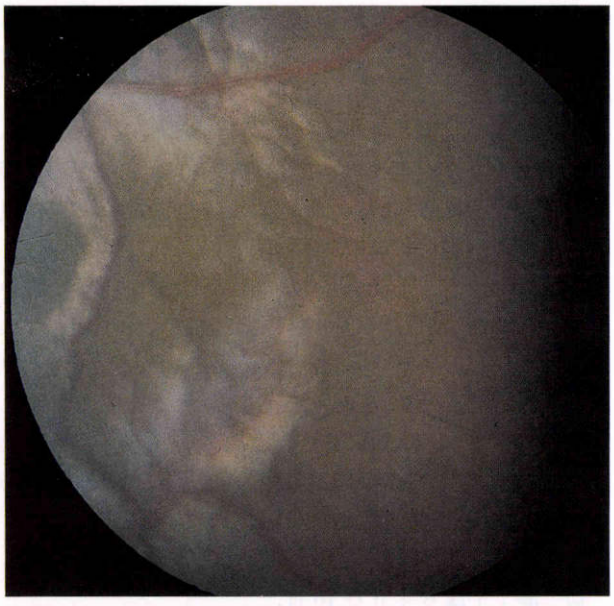

図3 酸素誘導網膜症類似の眼底変化を認めた症例2の生後6か月の眼底.

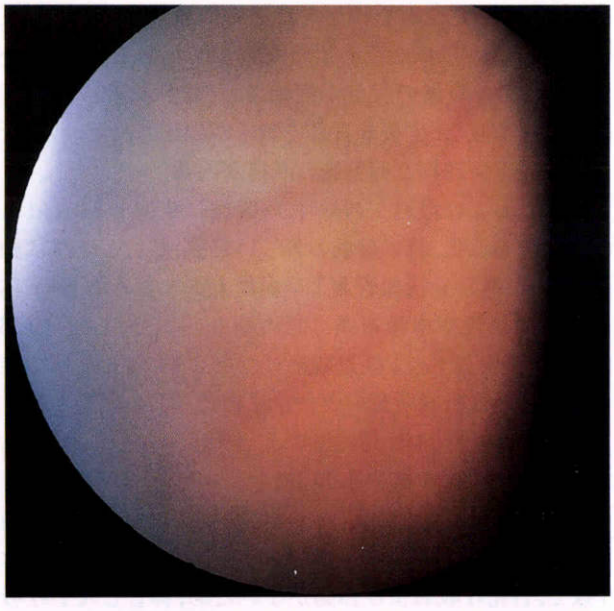

図4 酸素誘導網膜症類似の眼底変化を認めた症例2の生後6か月の眼底.

月31日に酸素が中止された.

家族歴：母親に帝王切開の既往あり.

眼所見および経過：初診時,両眼底耳側周辺に軽度の網膜血管の拡張,蛇行を認めた.その後,これらは軽快し,4か月後には明らかな異常を認めなかった.

以上4例のOIRに類似した網膜症発生例と網膜症未発生例を比較検討するために,当院のNICUで平成5～6年に気胸,気腫に対し高濃度酸素を投与されたが,網膜症を認めなかった新生児4例を対照として網膜症未発生例(症例5～8)とした.網膜症発生例と未発生例の在胎週数,出生時体重および酸素の投与状態について表1,2,図5,6に示すと,網膜症発生例では全例在胎週数38週,体重2,700 g以上で,網膜症未発生例では在胎週数33～40週,体重2,420～4,052 gであった.酸素の投与状態については,80%以上の酸素を投与された期間は網膜症発生例で3～8.5日,平均5.6日,網膜症未発生例で0.5～5日,平均2.4日であり,90%以上の酸素を投与された期間は網膜症発生例で2～7日,平均4.1日,網膜症未発生例で0.1～1日,平均0.5日であった.また,重症であった症例1では酸素濃度が1.5日間で90～40%まで,症例2では1日で90～30%まで下げられていた.次に,各症例の当院入院中に酸素投与前後に測定されたPaO_2,動脈血二酸化炭素($PaCO_2$)の最大値,最小値および最大値—最小値(変動幅)を表3に示す.網膜症発生例の方が未発生

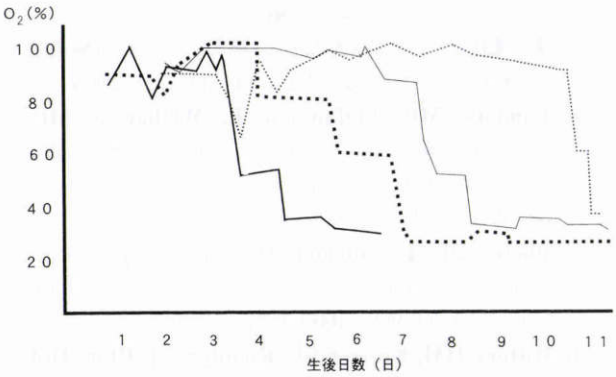

図5　酸素誘導網膜症類似の眼底変化を認めた症例の酸素投与法.

……：症例1，――：症例2，
■■■■：症例3，――：症例4

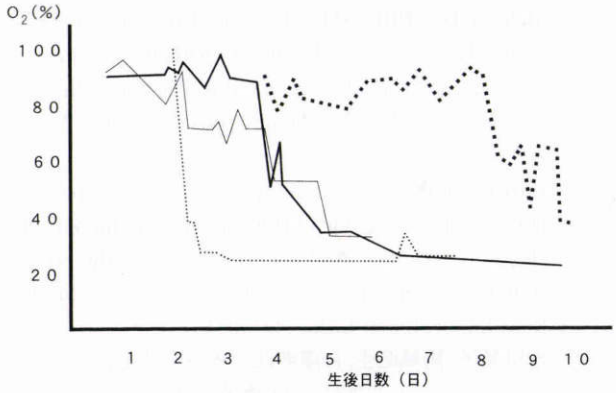

図6　酸素誘導網膜症類似の眼底変化を認めなかった症例の酸素投与法.

……：症例5，――：症例6，
■■■■：症例7，――：症例8

例より PaO_2 の最大値が大きく，最小値が小さい傾向にあり，変動幅が大きかった．特に重症の網膜症を認めた症例1は，PaO_2 の最大値が325 mmHg，変動幅は295と大きかった．$PaCO_2$ 値については，網膜症発生例と未発生例の間に明らかな相違を認めなかった．

III　考　　按

今回の症例では，周辺部網膜だけでなく，後極部までの広範囲にわたって著明な血管の拡張，蛇行，異常分枝血管および網膜混濁を認めたが，これは，網膜血管が拡張，蛇行し，硝子体中へ新生血管や増殖組織はまだ生じていない動物実験の初期の段階のOIRと類似していた．OIRは動物モデルの用語として用いられており，出生時，網膜血管が未完成である幼弱動物に高濃度酸素を投与して生じさせる網膜症を示す．本症例は，成熟児で網膜血管はほぼ完成していると考えられるので，動物のOIRと相違点はあるが，我々の検索する限り，本症例のようなヒト新生児の網膜症についての報告はなく，非常に貴重なものと考え，OIRに類似した網膜症として報告した．

鑑別疾患については，OIRの最大の関連疾患は未熟児網膜症（retinopathy of prematurity：以下，ROP）であるが，眼底所見の相違は，OIRでは血管増殖が有血管領域の周辺部のみならず，後極部網膜や硝子体血管からも発生する[1]が，ROPの新生血管は発達過程の先端部に限って起こること，OIRではROPでみられる網膜剝離や瘢痕化は起きにくいことである．また，ROPの発生メカニズムは網膜の未熟性が基礎にあり，未熟性の強い網膜ほど酸素投与により発達過程の毛細血管が閉塞消失し，血管が乳頭から鋸状縁へ向かって成長していくことが障害され，網膜無血管領域から放出される血管新生因子により新生血管増殖を来すと考えられており，酸素毒性だけでなく，光，ビタミンE欠乏，輸血，血液ガスに関する因子など複数の要因が重なり合って発生するとされている．OIRの発生メカニズムは，① 高濃度酸素により網膜血管が閉塞し，大気中に戻ったときの血流量の急激な増大により血管が拡張，血管内皮障害を来し，血管新生をまねく[2]，② 高濃度酸素により生じたフリーラジカルや過酸化脂質によって，血管内皮細胞などの生体膜が酸化的障害を受ける[3]，③ 高濃度酸素投与により紡錘型細胞が活性化し，新生血管の形成を導く[4]，などの説がある．本症例では酸素投与前に眼底検査をしておらず，成熟児で網膜血管の完成が遅れている症例にROPが生じた可能性も否定できない．しかし，境界線の痕跡や硝子体への滲出，増殖性変化は認めず，著明な血管の拡張，蛇行や異常分枝血管および網膜混濁が網膜周辺部から後極部までの広範囲にわたって認められていることから，動物実験の初期のOIRと類似していた．発生メカニズム的にも，本症例はROPのように発達過程の血管が鋸状縁へ向かって成長していくことが障害されたというより，OIRのように高濃度酸素により網膜血管が閉塞し，大気中に戻ったときの血流量の急激な増大によって血管が著明に拡張，蛇行を来したのではないかと考えた．また，本症例では眼底所見が改善するのに4～6か月と通常のROPより長くかかっているが，上述のような発生メカニズムの違いによると推測した．その他の鑑別疾患としては，家族性滲出性硝子体網膜症（familial exudative vitreoretinopathy：以下，FEVR），Coats病，Bloch-Sulzberger症候群などがある．FEVRについては家系調査を行っていないが，初診時の眼底検査で網膜血管は鋸状縁まで達しており，網膜症は数か月で著明に改善したことから，可能性は少ないと考える．Coats病とは経過が異なり，Bloch-Sulzberger症候群とは皮膚症状がないことから鑑別できる．

また，OIR類似の網膜症の発生を左右した因子としては，酸素の濃度，投与期間，投与時期，漸減方法，血液ガスに関する因子，抗酸化剤の欠乏状態，光および放射線の暴露，網膜の未熟性，代謝状態，先天的な網膜の酸素に対する感受性などが考えられる．本論文の症例では，酸素の濃度，投与期間について，網膜症発生例の方が網膜症未発生

例より80%以上の高濃度酸素を平均で3.2日長く投与されており,90%以上の酸素濃度では,網膜症発生例で平均4.1日,網膜症未発生例で平均0.5日と,より顕著に長く投与されていた.これに伴いPaO_2の最大値と変動幅も網膜症発生例の方が大きい傾向にあり,特に重症であった症例1では,PaO_2の最大値が325 mmHg,変動幅が295と大きかった.ただし,症例4では90%以上の酸素が5日間と長く投与されたが,PaO_2の最大値が108 mmHg,変動幅が79と高値でなかったことと,抗酸化剤の欠乏状態や酸素に対する感受性の個体差のため軽症になったと考える.酸素濃度の漸減方法については,重症の症例1では1.5日間で90～40%まで,症例2では90%以上の酸素を2日間しか投与されていないが,1日で90～30%まで下げられており,網膜症発生例では,網膜症未発生例に比べ高濃度酸素が投与された後,早く漸減される印象があった.$PaCO_2$については,Flowerら[6,7]は動物実験からPaO_2値の上昇とともに$PaCO_2$値が上昇すると血管収縮が少なくなり,血管内皮細胞がより酸素の障害を受けて網膜症は重篤化するとしており,臨床上では$PaCO_2$の高値,低値が未熟児網膜症の危険因子であるとの報告[8)~10)]がみられるが,本報告の網膜症発生例,未発生例の$PaCO_2$値に明らかな差を認めなかった.また,酸素の投与時期,抗酸化剤の投与,光および放射線の暴露に大差はなく,網膜症発生例は成熟児であり,網膜血管はほぼ末梢まで伸びているので,網膜の未熟性にも大差はないと思われる.結論としては,今回報告した症例では,酸素の濃度,投与期間,漸減方法およびPaO_2の高値と変動が網膜症の発生に強く関与したと考えた.

一般に網膜血管の発達が完成した成熟児では未熟児と異なり,網膜の酸素に対する感受性は低く,影響は受けにくいとされているが,今回,成熟児に重症のOIRに類似した網膜症を認め,酸素によると考えることができるので,成熟児に対しても高濃度酸素の使用は今まで以上に慎重でなければならない.

文　献

1) **東　範行**：未熟児網膜症—幼若ビーグル犬の酸素誘導網膜症の自然経過．眼臨　89:811—818, 1995.

2) **Landers MB, Stefansson E, Wolbarsht ML**: Pathogenesis of all proliferative retinopathies. Retinopathy of Prematurity Conference Syllabus I: 60—131, 1981.

3) **Phelps DL, Rosenbaum AL**: The role of tocopherole in oxygen induced retinopathy. Kitlen Model Pediatrics 59:998—1005, 1977.

4) **Hittner HM, Kretzer FL, Rudolph AJ, Blair Holbein ME**: Vitamin E and retrolental fibroplasia. N Engl J Med 309:669—670, 1983.

5) **Ashton N, Ward B, Scrpell G**: Role of oxygen in the genesis of retrolental fibroplasia. A preliminary report. Br J Ophthalmol 37:513—520, 1953.

6) **Flower RW, Blake DA, Wajer SD, Egner PG, Mcleod DS, Pitts SM**: Retrolental fibroplasia: Evidence for a role of the prostaglandin cascade in the pathogenesis of oxygen-induced retinopathy in the newborn beagle. Pediatr Res 15:1293—1302, 1981.

7) **Flower RW**: A new perspective on the pathogenesis of retrolental fibroplasia: The influence of elevated arterial PCO_2, Proceeding of the ross conference on retrolental fibroplasia. Columbus Ross Laboratorics 1:20—45, 1981.

8) **市川琴子, 馬嶋昭生, 加藤寿江**：極小未熟児における網膜症の発生・進行と動脈血二酸化炭素分圧($PaCO_2$)に関する研究(I)．日眼会誌　91:390—396, 1987.

9) **市川琴子, 馬嶋昭生, 塚本純子**：極小未熟児における網膜症の発生・進行と動脈血二酸化炭素分圧に関する研究(II)．日眼会誌　92:2143—2149, 1988.

10) **前田朝子, 杤久保哲男, 斎藤伸行, 矢野哲男, 河本道次, 宇賀直樹**, 他：超未熟児における未熟児網膜症の発症進行因子の検索—特に$PaCO_2$とpHの変動．日眼会誌　93:1140—1148, 1989.