10年以上観察した眼内レンズ眼の眼圧変化

渡辺　善則，植田　俊彦，山内　康照，吉村　正美，玉井　裕子
泉　幸子，森脇　康栄，山田みち子，稲富　誠，小出　良平
昭和大学医学部眼科学教室

要　約

141眼の眼内レンズ眼の眼圧変化を検討した．平均観察期間は12年であった．眼内レンズは毛様溝固定をねらって挿入した．眼圧は10年にわたって0.19 mmHg/年ずつ上昇した．141眼中27眼が続発性緑内障になった．合併症のあるものと，ないものに分けて眼圧を検討した．合併症のあるものは38眼あり，15眼(39%)に続発性緑内障を発症し，3眼(8%)に緑内障性視野欠損を認めた．続発性緑内障例を除いた23眼において眼圧は術後3年まで上昇し，その後一定であった．眼圧に影響し得る合併症のないものは103眼あり，12眼(12%)に続発性緑内障を発症し，4眼(4%)に緑内障性視野欠損を認めた．続発性緑内障例を除いた91眼において，眼圧は術後5年までは0.28 mmHg/年ずつ上昇し，その後一定であった．合併症のないものでさえ眼圧が上昇しやすい最初の5年間は，特に定期的な観察が必要と考える．(日眼会誌　102：54—58，1998)

キーワード：眼圧，眼内レンズ，緑内障，術後合併症，長期観察

Change in Intraocular Pressure after Intraocular Lens Implant During a Follow-up Period of Over 10 Years

Yoshinori Watanabe, Toshihiko Ueda, Yasuteru Yamauchi, Masami Yoshimura, Yuko Tamai
Sachiko Izumi, Yasuhide Moriwaki, Michiko Yamada, Makoto Inatomi and Ryohei Koide
Department of Ophthalmology, Showa University School of Medicine

Abstract

Changes in intraocular pressure were studied in 141 eyes following intraocular lens implant. The average observational time was twelve years. We tried to fix both loops of the implant in the ciliary sulcus. The intraocular pressure increased over the ten year interval at 0.19 mmHg per year. Twenty-seven of the 141 eyes developed glaucoma. We studied the intraocular pressure of the cases with or without complications. Thirty-eight eyes had complications, fifteen eyes (39%) developed secondary glaucoma, and three eyes (8%) developed glaucomatous visual field defect. In twenty-three cases without secondary glaucoma, the intraocular pressure increased over a three-year interval after surgery and remained constant thereafter. 103 eyes had no complications to influence the intraocular pressure, twelve eyes (12%) developed secondary glaucoma, and four eyes (4%) developed glaucomatous visual field defect. In 91 cases without secondary glaucoma, the intraocular pressure increased over a five-year interval after surgery at 0.28 mmHg per year and remained constant thereafter. We recommend regular examination, especially during the initial five-year period when the intraocular pressure is apt to increase even if complications are not evident. (J Jpn Ophthalmol Soc 102：54—58, 1998)

Key words：Intraocular pressure, Intraocular lens, Glaucoma, Postoperative complication, Long term follow-up study

I　緒　言

眼内レンズ挿入術後の合併症の中で，続発性緑内障は視機能予後に影響を及ぼす合併症として重要である．眼圧上昇の原因として，粘弾性物質残留，瞳孔遮断，ぶどう膜炎，pigmentary dispersion などによるものが知られている．術後晩期の続発性緑内障の発生頻度は0.2～4.3%と報告されているが[1)～5)]，10年以上の長期経過観察による

別刷請求先：142　東京都品川区旗の台1—5—8　昭和大学医学部眼科学教室　渡辺　善則
(平成9年1月31日受付，平成9年8月11日改訂受理)
Reprint requests to: Yoshinori Watanabe, M.D. Department of Ophthalmology, Showa University School of Medicine. 1-5-8 Hatanodai, Shinagawa-ku, Tokyo 142, Japan
(Received January 31, 1997 and accepted in revised form August 11, 1997)

眼圧変動の報告は少ない.本論文では術後10年以上の経過の追えた141眼を対象として術後眼圧変化を検討し,さらに,眼圧に影響し得る合併症のあるものと,ないものにグループ分けして検討した.

II 対象および方法

昭和大学病院眼科で1979年11月から1984年12月までの間に,超音波乳化吸引術および後房レンズ一次挿入術を施行したのは1,750眼であった.このうち,老人性白内障で手術を受けたもので,白内障手術以前に緑内障(高眼圧症を含む)と診断されているものは除き,10年以上にわたって少なくとも年1回受診を続けた症例は141例189眼であった.141例のうち,対象期間に両眼とも手術した症例は48例であったが,この場合,先に手術した眼を対象として,141例141眼で検討した.眼圧が22 mmHg以上に持続し,現在も何らかの治療を行っている症例を続発性緑内障症例とした.術後早期の一過性眼圧上昇などの一時的高眼圧は除いた.続発性緑内障の発症時期は治療を開始した時点とした.また,対象を眼圧に影響し得る合併症のあるものと,ないものにグループ分けして術後眼圧を比較した.眼圧は各々の担当医がGoldmann applanation tonometerで測定し,カルテに記載した値を集計した.視野はGoldmann perimeterで測定し,湖崎分類で表した.

今回の対象には白内障手術以前に内眼手術の既往のある症例はいなかった.また,術後早期に眼底をみて,緑内障性乳頭陥凹のある症例はなかった.手術時の年齢は35～82歳で,平均60歳であった.男性が73眼,女性が68眼で,観察期間は10年～13年11か月で,平均12年であった.前嚢切開はcan opener法で,水晶体超音波乳化吸引法はCavitron 8000V®(Cooper Vision)で行った.眼内レンズ挿入に際しては,粘弾性物質と空気で前房を形成した.眼内レンズは毛様溝固定をねらって挿入した.周辺虹彩切除を全例に行った.挿入された眼内レンズ支持部はpolypropylene製で,支持部角度0°のmodified J-loopまたはC-loopが多く,光学部はいずれもpolymethylmethacrylate製であった.Kratz modification PCL-80(33眼),Simcoe #543, #541(13眼),Cilco KR 2(11眼),Cilco S16B(11眼),IOLAB Intermedics 019K(10眼),Ioptex 304-01(9眼),Copeland simcoe II(8眼),Kratz elliptical #521(6眼),Heyer schule PC-10(6眼),3M style 30(2眼),その他の眼内レンズ(32眼)を使用した.J-loopの眼内レンズはIOLAB Intermedics 019K. modified J-loopの眼内レンズはKratz modification PCL-80, Cilco KR 2, Kratz elliptical # 521, Heyer schule PC-10. C-loopの眼内レンズはSimcoe #543, #541, Cilco S16B, Copeland simcoe II. modified C-loopの眼内レンズはIoptex 304-01. closed loopの眼内レンズは3M style 30であった(表1).

表1 眼内レンズの種類

J-loop	IOLAB Intermedics 019K	10眼
modified J-loop	Kratz modification PCL-80	33眼
	Cilco KR2	11眼
	Heyer schule PC-10	6眼
	Kratz elliptical #521	6眼
C-loop	Simcoe #543, #541	13眼
	Cilco S16B	11眼
	Copeland simcoe II	8眼
modified C-loop	Ioptex 304-01	9眼
closed loop	3M style 30	2眼
その他		32眼
	計	141眼

III 結　果

141眼の術前平均眼圧は13.8 mmHg,術10年後平均眼圧は15.7 mmHgであった(図1).眼圧は10年にわたって0.19 mmHg/年ずつ上昇した.続発性緑内障症例は全141眼のうち27眼であった.この27眼のうち,10眼は虹彩前癒着を認めたが,全例とも虹彩前癒着は部分的であり,緑内障の種類は27眼すべて続発性開放隅角緑内障であった.緑内障の発症時期は平均4年8か月であった(図2).手術時の平均年齢±標準偏差は,続発性緑内障になったもの(27眼)では56±11歳,ならなかったもの(114眼)では61±11歳で,若い時期に手術した人に続発性緑内障が多かった($p<0.01$).眼圧に影響し得る合併症のある症例は38眼あり,内訳は,術前からの合併症として糖尿病5眼,ぶどう膜炎1眼,術中合併症として破嚢3眼,術後合併症として虹彩前癒着23眼,虹彩捕獲10眼,網膜剥離1眼,ぶどう膜炎1眼であった(合併症重複あり).合併症のある38眼と合併症のない103眼の年齢,性別,眼圧を表2に示した.

1. 合併症のあるもの

合併症のある38眼のうち,15眼(39%)が続発性緑内障

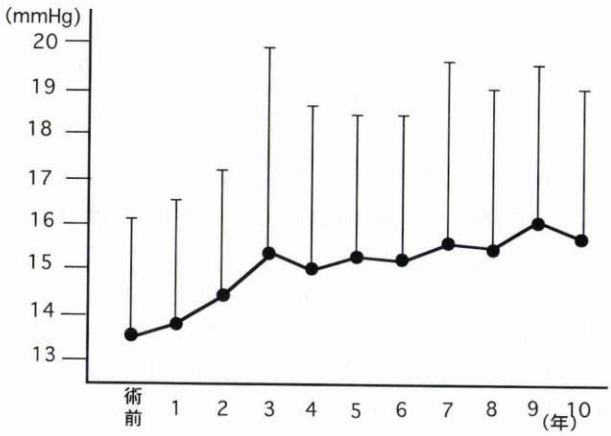

図1 眼圧の経過.
全141眼の眼圧経過を示す.続発性緑内障となった27眼も含まれている.平均値±標準偏差.

表2　合併症の有無と年齢，性別，眼圧

	手術時平均年齢 ±標準偏差(歳)	性別 (眼)	術前平均眼圧 ±標準偏差(mmHg)	10年後眼圧 ±標準偏差(mmHg)
合併症あり (38眼)	61 ± 10	男 24 女 14	13.6 ± 2.8	15.7 ± 3.0
合併症なし (103眼)	59 ± 12	男 49 女 54	13.9 ± 2.6	16.0 ± 3.3

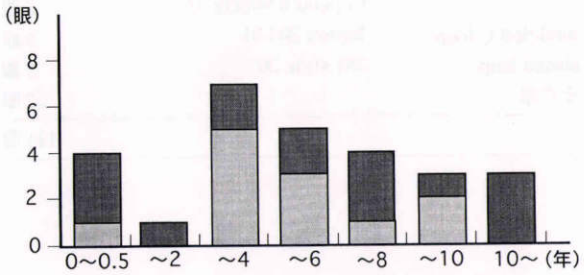

図2　続発性緑内障発症時期.
■：合併症があり，緑内障になった15眼の発症時期を示す.
□：特に合併症はないが，緑内障になった12眼の発症時期を示す.

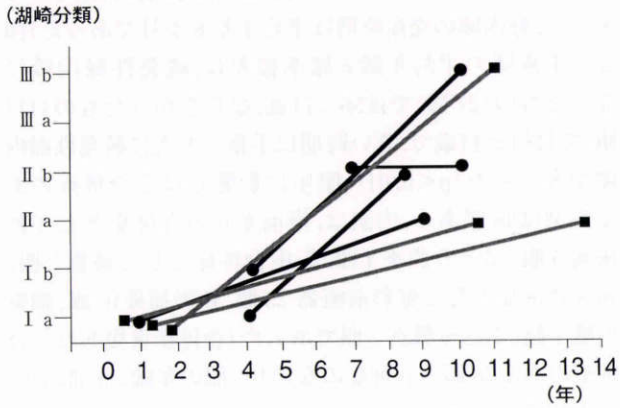

図3　視野障害の経過.
■：合併症があり，緑内障性視野異常を認めた3眼の経過を示す.
●：合併症がなく，緑内障性視野異常を認めた4眼の経過を示す.

となった．続発性緑内障の発症時期は平均5年2か月で，術後3か月～11年9か月までのあらゆる時期に及んでいた(図2)．視野異常を認めたものは3眼(8%)あった．2眼が湖崎分類でIa～IIaに，1眼がIa～IIIbに変化した(図3)．15眼のうち，β blockerなどの点眼，炭酸脱水酵素阻害薬内服でコントロールできず手術に至ったものは2眼あり，いずれも線維柱帯切除術を施行した．

糖尿病5眼中3眼，虹彩前癒着23眼中10眼，虹彩捕獲10眼中2眼，術後生じたぶどう膜炎症例1眼は続発性緑内障となった．術前からのぶどう膜炎1眼と術中破嚢3眼および術後網膜剥離症例1眼は緑内障を生じなかった(表3)．続発性緑内障にならなかった23眼の眼圧経過を示す(図4)．術後3年は上昇傾向を示し，その後は一定であった．

表3　合併症の頻度

	全141眼中(眼)	続発性緑内障27眼中(眼)
術前合併症		
糖尿病	5	3
ぶどう膜炎	1	0
術中合併症		
破嚢	3	0
術後合併症		
周辺虹彩前癒着	23	10
虹彩捕獲	10	2
網膜剥離	1	0
ぶどう膜炎	1	1

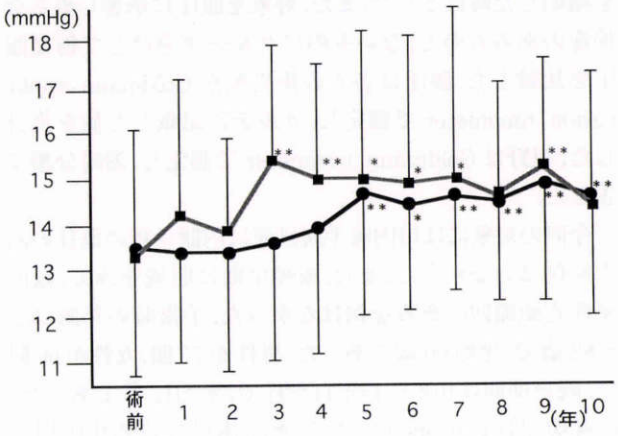

図4　合併症の有無で分けた眼圧経過.
■：合併症があり，緑内障にはならなかった23眼の眼圧経過を示す.
●：合併症がなく，緑内障にならなかった91眼の眼圧経過を示す.
平均値±標準偏差．術前眼圧と比較して術後は有意に上昇していた．*:$p<0.05$　**:$p<0.01$

虹彩前癒着があり続発性緑内障となった10眼において，虹彩前癒着の部分を超音波バイオマイクロスコープで確認した．3眼(30%)において眼内レンズ支持部が虹彩裏面に接し，支持部上に虹彩前癒着を認めた(図5,6)．

2. 合併症のないもの

合併症のない103眼のうち，12眼(12%)が続発性緑内障となった．続発性緑内障の発症時期は術後3か月～8年8か月までの平均4年1か月であった(図2)．視野異常を認めたものは4眼(4%)あった．1眼が湖崎分類Ia～IIaに，1眼がIa～IIbに，1眼がIb～IIIbに変化し，IIbのまま推移しているものが1眼あった(図3)．2眼

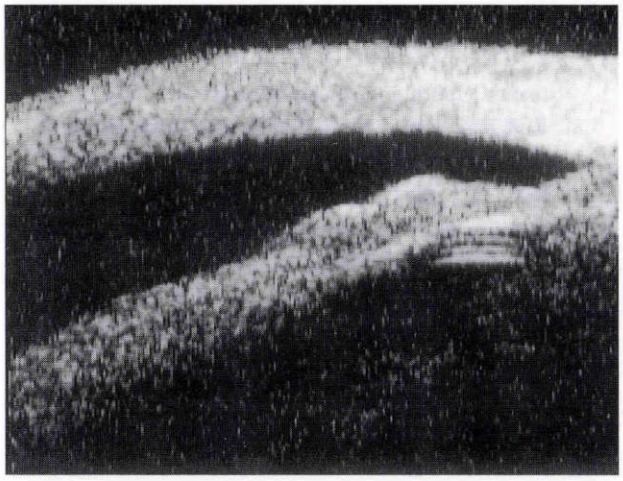

図5　超音波バイオマイクロスコープの写真.
眼内レンズ支持部と虹彩裏面とが接している.



図6 隅角部の写真.
眼内レンズ支持部が毛様溝側から虹彩を押し上げ,虹彩前癒着を起こしている.

は視野障害が進行し,線維柱帯切除術を施行した.続発性緑内障にならなかった91眼の眼圧の経過を示す(図4).術後5年までは眼圧が0.28 mmHg/年ずつ上昇した.その後は一定であった.

IV　考　　按

眼内レンズ眼の術後眼圧は徐々に上昇した.10年にわたって眼圧は平均0.19 mmHg/年ずつ上昇した(図1).眼圧変化を合併症のあるものとないものに分けて見てみると,合併症のあるものでは術3年後まで眼圧上昇し,3年後～10年後までは大きな変化は認めなかった.ないものでは術5年後まで眼圧上昇し,5年後～10年後までは大きな変化は認めなかった.合併症の有無にかかわらず10年で眼圧は約1 mmHg上昇したが,合併症のあるものの方がないものに比べて早く眼圧が上昇した(図4).西山ら[6]の眼内レンズ眼の術後4年間の眼圧変化の報告によると,術後眼圧は術後3か月まで術前より低値を示し,6か月で術前の眼圧に戻り,1.5年までは上昇する傾向を示し,その後,4年までは大きな変動は認められないとある.今回の結果では,より長期にわたって眼圧上昇を認めた.続発性緑内障の発症時期は平均4年8か月であった.合併症のあるものでは平均5年2か月であった.術後3か月～11年を越えるものまであり,あらゆる時期に発症していた.合併症のないものでは平均4年1か月であり,術後2～6年の発症が67%と多かった(図2).Downing[7]によると,術後10年間に200眼を経過観察したところ,術後3年以内に4眼(2%)が続発性緑内障を発症したと報告している.今回の結果では,より長期にわたって続発性緑内障の発症が認められた.続発性緑内障の発症頻度は141眼中27眼で19%であるが,今回の対象は10年間外来を受診し続けた患者を対象にしているので,正確な続発性緑内障の発症頻度は算出できない.なぜなら,外来を受診する患者は何か訴えをもっている場合が多いからである.実際の頻度は,より低いと思われる.

眼圧上昇には,自然発症による高眼圧,緑内障が含まれる可能性もある.塩瀬ら[8]は高齢者の4.93%に緑内障が含まれると報告している.Armaly[9]は加齢により眼圧は上昇する傾向があると報告している.また,奥山ら[10]は加齢に伴いSchlemm(シュレム)管内皮細胞が減少し流出抵抗を増大させていると報告している.

眼内レンズ眼では隅角に変化が生じており,これが眼圧に影響を及ぼす可能性がある.庄子ら[11]は隅角部の変化で虹彩前癒着は上部象限に,色素沈着は下部象限に多く発生したと報告している.Madenら[12]は眼内レンズ眼の42%に,眼内レンズ支持部上にある虹彩前癒着を認め,57%に6時隅角部に限られた色素沈着を認めたと報告している.今回,虹彩前癒着があり続発性緑内障となった10眼のうち,3眼(30%)において眼内レンズ支持部が毛様溝側から虹彩根部を押し上げていた.眼内レンズ支持部の機械的圧迫により虹彩前癒着が生じたと考えられた.Murphy[13]は眼内レンズ眼100眼中44眼に虹彩前癒着を認め,このうち,毛様溝固定の眼内レンズ支持部上の虹彩前癒着は25眼であったと報告している.

これまで続発性緑内障についてpigmentary dispersionによる機序が報告[14)～16)]されている.大鳥ら[17]は眼内レンズ偏位による眼圧上昇の機序として,眼内レンズと虹彩の機械的接触により慢性の虹彩炎が起こり,虹彩色素またはそれを貪食したマクロファージが線維柱帯につまることや,炎症に伴いプロスタグランディンなどのinflammatory mediatorsが増加することや,眼内レンズが毛様体を直接圧迫刺激し房水産生を促すことや,眼内レンズ支持部自体が隅角を圧迫することを考えている.

眼内レンズが嚢内固定されると術後合併症は少ないと

の報告[18][19]がある．現在のような確実な嚢内固定が普及している時代と異なり，今回の対象では眼内レンズ支持部の固定は毛様溝固定が多く，眼内レンズが虹彩裏面の色素上皮に機械的刺激を与えやすかったと思われる．しかし，支持部が嚢内固定されても支持部の角度の大きい眼内レンズは支持部の先端が水晶体嚢の赤道部に入らず，前嚢を硝子体側から押し出して虹彩裏面を擦る可能性が指摘されている[20]．Naylor ら[19]は毛様溝固定の78%，嚢内固定の22%に眼内レンズ支持部の突出を認め，毛様溝固定の55%，嚢内固定の18%には虹彩前癒着も伴っていたと報告している．嚢内固定は毛様溝固定より合併症頻度は低いとはいえ，起こり得るので，嚢内固定が一般的となった現在においても注意が必要である．

以上の結果から，特に合併症のない症例でさえ眼圧は術後5年間は徐々に上昇する傾向があるので注意を要する．術後5年以降は，虹彩前癒着や眼内レンズの位置異常がなければ年に1回程度の経過観察でよいと考えている．

手術の進歩はめざましく，術式が変わってきているので，今後は眼内レンズが嚢内固定された症例について，長期眼圧経過の検討が必要と考える．

文　献

1) **和田優子，上田彩子，近藤武久**：後房レンズ手術後の緑内障発生頻度．IOL 5：99—104, 1991.
2) **沖波　聡，寺内博夫，永田　誠**：偽水晶体眼における緑内障．眼科手術　2：207—215, 1989.
3) **山田みち子**：術後の合併症．三宅謙作(編)：眼科MOOK 47　眼内レンズ．金原出版，東京，124—130, 1992.
4) **Radius RL, Schultz K, Sobocinski K, Schultz RO, Easom H**：Pseudophakia and intraocular pressure. Am J Ophthalmol 97：738—742, 1984.
5) **Smith JA, Anderson DR**：Effect of the intraocular lens on intraocular pressure. Arch Ophthalmol 94：1291—1294, 1976.
6) **西山正一，布田龍佑**：後房型眼内レンズ挿入術後の長期眼圧変動について．眼紀　40：1981—1984, 1989.
7) **Downing JE**：Ten-year follow up comparing anterior and posterior chamber intraocular lens implants. Ophthalmic Surg 23：308—315, 1992.
8) **塩瀬芳彦，北澤克明，塚原重雄，赤松恒彦，溝上國義，布田龍佑**，他：緑内障疫学調査共同研究総括結果．あたらしい眼科　8：241—246, 1991.
9) **Armaly MF**：On the distribution of applanation pressure. Arch Ophthalmol 73：11—18, 1965.
10) **奥山美智子，沖坂重邦，水川　淳**：線維柱帯の加齢に伴う病理組織学的変化．眼紀　47：1241—1245, 1996.
11) **庄子英一，目谷千聡，吉田紳一郎，佐藤紀之，小原喜隆**：眼内レンズ挿入眼における隅角部の変化．眼科手術　4：466—470, 1991.
12) **Maden A, Gunenc U, Erkin E**：Gonioscopic changes in eyes with posterior chamber intraocular lenses. Doc Ophthalmol 82：231—238, 1992.
13) **Murphy G E**：Long-term gonioscopy follow-up of eyes with posterior chamber lens implants and no iridectomy. Ophthalmic Surg 17：227—228, 1986.
14) **池田芳良，荻原博実，谷口重雄，深道義尚**：後房レンズ移植後の Pigmentary　Glaucoma と思われる症例について．IOL 1：113—119, 1987.
15) **Samples JR, Van Buskirk EM**：Pigmentary glaucoma associated with posterior chamber intraocular lenses. Am J Ophthalmol 100：385—388, 1985.
16) **大越貴志子，杉江　進，神吉和男**：人工水晶体挿入後の緑内障の1例．臨眼　38：1235—1239, 1984.
17) **大鳥安正，真野富也**：眼内レンズ偏位による緑内障．眼紀　42：932—936, 1991.
18) **Apple DJ, Mamalis N, Reidy JJ, Novak LC, Googe JM, Loftfield K**, et al.：A comparison of ciliary sulcus and capsular bag fixation of posterior chamber intraocular lenses. Am Intra-Ocular Implant Soc J 11：44—63, 1985.
19) **Naylor G, Sutton G A, Morrell A J, Pearce J L**：Intercapsular versus extracapsular cataract extraction. Ophthalmic Surg 20：766—768, 1989.
20) **中野　豊，清水公也**：眼内レンズ移植後の続発緑内障．あたらしい眼科　5：1257—1264, 1988.