小角膜に伴う緑内障の生体計測と鑑別診断

福地　健郎[1)]，上田　　潤[1)]，原　　浩昭[1)]，太田亜紀子[1)]
渡辺　穣爾[1)]，白柏　基宏[1)]，阿部　春樹[1)]，沢口　昭一[2)]
[1)]新潟大学医学部眼科学教室，[2)]琉球大学医学部眼科学教室

要　約

全身異常や他の眼先天異常を持たない小角膜に伴う緑内障の10例について，角膜径，眼軸長，角膜曲率，角膜厚，前房深度などの生体計測，スペキュラーマイクロスコープ，超音波生体顕微鏡（UBM）などによる観察を行い，各病態の特徴，鑑別について検討した．今回検討した10例は，扁平角膜1例，強角膜症2例，nanophthalmos 2例，前部小眼球症5例に分類された．緑内障の病型は，開放隅角型3例，閉塞隅角型7例であった．開放隅角型の場合，いずれも隅角の発生異常を示唆する所見を伴っており，一種の発達異常緑内障と考えられた．一方，閉塞隅角型の場合には通常の原発閉塞隅角緑内障の症例に比べ，より若年で発症する傾向が強く，したがって，瞳孔ブロック以外の要素も関与している可能性が高い．小角膜を伴うこれら病態の鑑別は比較的容易であり，眼圧上昇のメカニズムを十分把握し，緑内障に対する治療計画を立てる必要がある．（日眼会誌 102：746—751，1998）

キーワード：小角膜，先天異常，緑内障，生体計測，鑑別診断

Glaucoma with Microcornea ; Morphometry and Differential Diagnosis

Takeo Fukuchi[1)], Jun Ueda[1)], Hiroaki Hara[1)], Akiko Oota[1)], Joji Watanabe[1)]
Motohiro Shirakashi[1)], Haruki Abe[1)] and Shoichi Sawaguchi[2)]
[1)]*Department of Ophthalmology, Niigata University School of Medicine*
[2)]*Department of Ophthalmology, Ryukyu University Faculuty of Medicine*

Abstract

To evaluate the characteristics of 10 glaucomatous cases with microcornea, we measured corneal diameter, curvature, axial length, and depth of anterior chamber, and examined the eyes with a specular microscope and an ultrasound biomicroscope. The ten cases examined in this study included 1 case of cornea plana, 2 cases of sclerocornea, 2 cases of nanophthalmos, and 5 cases of anterior microphthalmos. Three of the 10 cases were combined with open angle glaucoma, and the others with closed angle glaucoma. Open-angle glaucoma seemed like developmental glaucoma with angle maldevelopment. The closed angle type may appear at a younger age than in patients who have simple pupilary block. There are probably complex mechanisms related with closed angle glaucoma with microcornea. While differential diagnosis among these cases is relatively easy, we should evaluate how or why the intraocular pressure rises as far as possible before forming a treatment plan for each patient. (J Jpn Ophthalmol Soc 102：746—751, 1998)

Key words：Microcornea, Congenital anomaly, Glaucoma, Morphometry, Differential diagnosis

I　緒　　言

小角膜は一般に角膜横径が10 mm以下の病態をさし[1)2)]，様々な眼異常，全身異常や染色体異常に合併する[1)~4)]．眼異常には，先天白内障，Riegar-Axenfeld症候群，Peters'奇形，先天無虹彩症，ぶどう膜コロボーマ，第一次硝子体過形成遺残などの先天眼異常や未熟児網膜症があり，先天的な全身異常には，Ehlers-Danlos症候群，Weil-Marchesani症候群，Alagille症候群，Hallerman-Streiff症候群などが代表としてあげられる．一方，稀に明らかな他の眼異常や全身異常を伴わない小角膜の症例があり，nanophthalmos[5)~8)]，前部小眼球症（anterior micro-

別刷請求先：951－8510　新潟県新潟市旭町通1—757　新潟大学医学部眼科学教室　福地　健郎
（平成10年2月24日受付，平成10年6月24日改訂受理）
Reprint requests to：　Takeo Fukuchi, M.D.　Department of Ophthalmology, Niigata University School of Medicine, 1-757 Asahi-machi, Niigata-shi, Niigata-ken 951-8510, Japan
(Received February 24, 1998 and accepted in revised form June 24, 1998)

phthalmos, 狭義の小角膜症), 扁平角膜(cornea plana)[9)10)], 強角膜症(sclerocornea)[11)~14)]などがこれに当たる. いずれの小角膜にも緑内障を併発することがある[8)14)~16)].

今回の報告では染色体異常や全身異常, 他の先天眼異常の合併をみない小角膜に伴う緑内障の症例, 合計10例について, 小角膜の鑑別診断, 緑内障眼の特徴, 問題点などについて検討した.

II 対象と方法

対象は, 新潟大学病院眼科緑内障外来に受診した緑内障患者のうち小角膜を伴い, ただし, 他に全身的な異常や先天眼異常を伴わない10例である. この報告ではKimら[1)]の記載に従い, 角膜の横径で10 mm以下を小角膜とした. これらの症例について, それぞれに臨床所見に加えて, 角膜径, 眼軸長, 水晶体厚, 角膜厚, 前房深度などの生体計測を行った. それぞれの計測は以下の機器を用いて行った. 角膜径はキャリパーを用いて横径, 縦径を測定した. 角膜曲率半径はトプコン社オートケラトレフラクトメーターKR-7100 P, もしくはニデック社オートレフ/ケラトメーターARK-2000, 角膜厚および前房深度はハーグ・ストレイト社パキメーター, 眼軸長, 水晶体厚はニデック社エコースキャンUS-1600を用いた. 角膜内皮細胞をトーメイ社非接触型スペキュラーマイクロスコープ(SP-8000)を用いて中心部角膜を観察した. 超音波生体顕微鏡(UBM)検査は既報[17)]のごとくハンフリー社モデル840を使用し, 上下耳鼻側の4方向について行った. なお, 症例3[18)], 6[19)]の詳細は既報で報告されている.

III 結　果

10例の臨床的プロフィールを表1に, 各種形態計測の結果を表2に示した. 10例の内訳は, 扁平角膜1例, 強角膜症2例, nanophthalmos 2例, 前部小眼球症5例であった. 緑内障の前房隅角所見の内訳は, 閉塞隅角が7例, 開放隅角が3例であった. 扁平角膜の1例と強角膜症の2例では角膜は扁平, かつ, 角膜厚は平均より薄い傾向であった. 一方, nanophthalmosの2例, 前部小眼球症の3例では角膜曲率は急峻で, 角膜厚は平均よりも厚い傾向であった. 水晶体厚は扁平角膜の1例で薄かった以外は, ほぼ正常範囲であった. また, 眼軸長は症例2で著しく延長し, 強度近視を示していた. それに対してnanophthal-

表1　各症例のプロフィール

症例	症年齢	性別*1	家族歴	左右*4	病型	最終視力	視野(湖崎分類)	発症時眼圧*6	診断	治療*8
症例 1	35	F	+	R	aACG	1.2(1.2)	Ia	36	扁平角膜	LIT
				L	aACG	0.8(1.2)	Ia	42		LIT
2	41	F	−	R	OAG	0.03(0.1)	I	26	強角膜症	M
				L	OAG	0.02(0.09p)	I	24		M
3	19	M	−	R	aACG	0.8p(1.2)	I	42	強角膜症	T-lec
				L	gla(−)	0.8(0.8)	I	12		LIT
4	52	F	−	R	cACG	0.03(0.2)	Ib	54	nanophthalmos	LIT
				L	cACG	0.02(0.09)	Ib	40		LIT/ECCE
5	45	M	−	R	ACG*5	LS(+)	VI	N/A	nanophthalmos	FS/T-lec(5-FU)
				L	ACG*5	0.03(0.4p)	IV	N/A		FS/T-lec(5-FU)×2/ICCE
6	38	M	+?*2	R	cACG	0.2(0.3p)	Ia	N/A	前部小眼球症*7	LIT/M
				L	cACG	0.2(0.4)	IIIa	N/A		LIT/Cyclophoto/M
7	62	F	不明*3	R	cACG	0.5(0.5)	IIIa	38	前部小眼球症	LIT/T-lec(MMC)
				L	cACG	0.3p(0.6p)	IV	46		LIT/T-lec(MMC)
8	43	F	−	R	cACG	1.2(1.2)	Ia	23	前部小眼球症	LIT/M
				L	aACG	0.05p(0.1)	IIIb	51		LIT/T-lecx3/ACTSEB
9	17	M	−	R	OAG	LS(−)	VI	N/A	前部小眼球症	Scheie
				L	OAG	0.8(nc)	Va	N/A		Scheie/T-lot/T-lec/M
10	38	M	+	R	OAG	0.3(0.9p)	Ib	30	前部小眼球症	YLT/M
				L	OAG	0.3(0.8p)	IIIb	31		YLT/M

*1. 性別；M：男性, F：女性
*2. 家族歴；+?, 父親に小角膜と緑内障があったとの申告だが, 詳細不明.
*3. 家族歴；不明, 家族に関する情報を全く持っていなかった.
*4. 左右；R：右眼, L：左眼
*5. 病型；ACG, 本人の訴えを含め, 発症時の状況に関する情報がなく, 急性型か慢性型か明らかな判定が不能であった.
*6. 発症時眼圧；N/A, 不明
*7. 症例6はnanophthalmosと前部小眼球症の中間型といえる.
*8. 治療；M；薬物治療　ICCE；白内障(水晶体)嚢内摘出術　ECCE；白内障(水晶体)嚢外摘出術　LIT；レーザー虹彩切開術
YLT；YAGレーザー線維柱帯切開術　FS；濾過手術(詳細不明)　Scheie；シェイエ氏手術　T-lec；線維柱帯切除術(5-FU)；5-FUを併用　(MMC)；MMCを併用
Cyclophoto；毛様体光凝固術　T-lot；線維柱帯切開術　ACTSEB；Anterior Chamber Tube Shunt to an Encercling Band

表2　各症例における生体計測の結果

	R/L	角膜横径 (mm)	角膜縦径 (mm)	角膜曲率 (mm)	角膜曲率 (D)	角膜厚 (mm)	前房深度 (mm)	水晶体厚 (mm)	眼軸長 (mm)	球面屈折度 (D)	乱視度 (D)	乱視角 (°)
症例 1	R	9.5	9.0	9.43	36.8	0.473	1.32	3.60	23.23	+3.25	−1.25	90
	L	9.5	9.0	9.43	34.5	0.491	1.30	3.50	22.75	+3.25	−2.0	80
2	R	9.5	6.5	9.43	34.0	0.465	2.61	4.40	30.15	−15.0	−6.0	95
	L	9.5	6.5	9.43	32.0	0.428	2.47	4.40	30.44	−14.5	−4.0	90
3	R	10.0	8.0	9.43	<30	0.424	0.98	N/A	21.00	(+4.5)		
	L	10.0	8.0	9.43	<30	0.420	1.24	N/A	21.30	(+4.0)		
4	R	9.5	9.5	6.42	52.5	0.702	1.64	5.00	15.00	(+14)		
	L	9.0	9.5	6.32	53.0	0.783	1.63	N/A	15.50	(+12)		
5	R	10.0	9.5	6.76	49.7	0.610	0.97	5.02	16.50	N/A		
	L	10.0	9.5	6.75	49.8	0.583	0.95	4.82	16.30	(+25)		
6	R	10.0	10.0	6.61	50.8	0.586	1.42	5.23	20.52	9.5	−1.25	180
	L	10.0	10.0	6.64	50.6	0.584	1.22	4.80	20.62	8.75	−1.25	180
7	R	9.5	9.0	6.82	49.5	0.475	2.17	4.66	21.14	+2.5	−1.50	180
	L	9.5	9.0	6.72	50.3	0.560	2.31	4.65	21.40	−1.5	−0.5	90
8	R	10.0	10.0	7.64	44.2	0.564	2.10	N/A	21.95	0		
	L	9.5	9.5	7.56	44.6	0.582	1.96	N/A	21.52	−0.5		
9	R	9.0	8.0	6.93	48.6	0.592	2.10	N/A	N/A	N/A		
	L	9.0	8.0	6.97	48.5	0.588	2.20	N/A	21.34	−2.5	−2.0	115
10	R	9.0	9.0	7.35	45.7	0.522	2.35	4.65	23.10	−2.5	−0.5	70
	L	8.0	8.0	7.54	44.6	0.508	2.40	4.40	23.20	−1.75		

N/A, 不明

屈折に関して, 括弧表示のものはオートレフラクトメーターによる測定が不可能であったため視力測定から推測された屈折度である.

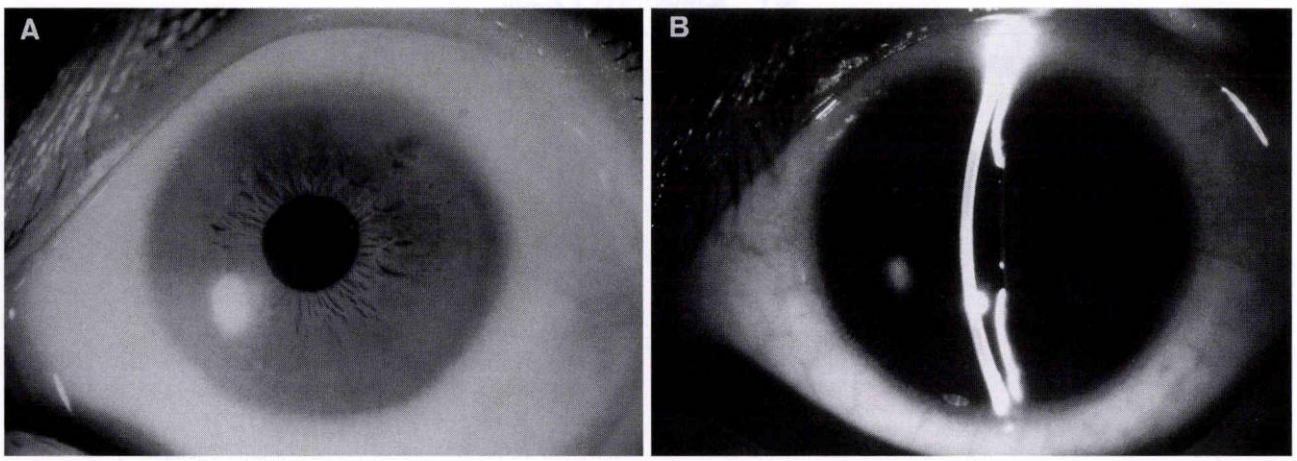

図1　症例1の左眼前眼部写真.

A：角膜径は横9.5 mm, 縦9.0 mmと小角膜を示していた. 角膜周辺部に血管進入, 白濁化などの強膜化の所見はなかった. B：角膜曲率半径は9.75 mmと扁平で, 前房は著しく浅かった.

mosの症例4, 5と前部小眼球症の症例6では短縮していた. スペキュラーマイクロスコープでの観察では症例1, 2以外で検査を行った症例では, 明らかに異常な角膜内皮細胞所見はなかった.

以下に代表例として症例1と2を示す.

症例1：35歳, 女性.

診　断：扁平角膜に伴う急性閉塞隅角緑内障.

初　診：昭和62年8月24日.

主　訴：両眼の複視.

家族歴：祖父が小角膜で, 緑内障といわれていた.

既往歴：特記すべき事項なし.

現病歴：約1〜2年前から両眼の単眼複視を自覚し, 次第に増強するため当科を初診した. 両眼の遠視性乱視による複視と診断された. 小角膜と著しい浅前房も認めたので, その後も続いて経過観察を行った. 初診時眼圧は両眼とも18 mmHgであった. 昭和63年12月に, Humphrey視野を測定中に眼圧が右眼36 mmHg, 左眼42 mmHgと急に上昇し, 両眼の急性緑内障発作を生じた. 極度の浅前房と小角膜のため隅角の観察は困難であった. 入院の上, 精査を行った.

入院時所見：視力は右眼1.0(1.2×+3.0 D with cyl. −1.25 Da. 90°), 左眼0.6(1.2×+3.0 D with cyl. −2.0

Da. 80°).眼圧はGoldmann型眼圧計で右眼17 mmHg,左眼17 mmHg.前眼部は角膜径は両眼とも横9.5×縦9.0 mmで,角膜の平均曲率半径は右眼9.43 mm(35.75ジオプター),左眼9.75 mm(34.50ジオプター)であった.小角膜と扁平角膜を示していたが,角膜周辺部に血管侵入などの強膜化の所見はなかった(図1 A,B).前房隅角は両眼とも著しい狭隅角を示していた.小角膜と狭隅角のため詳細な観察は困難であったが,圧迫隅角検査で両眼とも周辺虹彩前癒着はなかった.中間透光体,眼底に異常所見はなく,また動的,静的のいずれの視野検査においても明らかな異常はなかった.

経　過:平成元年8月23日に両眼にアルゴンレーザーとNd:YAGレーザーを併用したレーザー虹彩切開術を行った.以後,眼圧は両眼とも16～20 mmHgで,視神経乳頭,視野所見に変化をみない.経過中に左眼前房隅角の5時,9時の位置に小さい周辺虹彩前癒着(PAS)を生じた.また,スペキュラーマイクロスコープによる角膜内皮の観察では,内皮細胞密度は右眼2,770/mm^2,左2,739/mm^{2}と明らかな減少はなかったが,軽度の多型性と滴状角膜を認めた.UBMによる観察では,両眼とも扁平な角膜と極めて狭い隅角を示し,加えて虹彩の形状はいわゆるplateau iris configulationを示し,毛様体も前方へ偏位していた.

症例2:41歳,女性.

診　断:強角膜症に伴う開放隅角緑内障.

主　訴:両眼のかすみ感,視力低下.

家族歴・既往歴:特記すべき事項なし.

現病歴:昭和50年頃から両眼にソフトコンタクトレンズを使用していた.両眼のかすみ感,視力低下が著しいため当科を初診した.

初診時所見:視力は右眼0.01(0.1×－14.0 D with cyl. －4.0 D a 90°),左眼0.01(0.09×－11.0 D with cyl. －4.0 D a 120°).眼圧はGoldmann型眼圧計で右眼26 mmHg,左眼24 mmHg.前眼部は両眼ともほぼ同様な所見で,角膜径は両眼とも横9.5×縦6.5 mmで,角膜の平均曲率半径は右眼9.90 mm(34.0ジオプトリー),左眼10.52 mm(32.0ジオプトリー)であった.細隙灯で観察すると,角膜は中央部でより扁平で台形上を呈していた.周辺部角膜は白濁し,血管侵入を認めた.上皮側では白濁化した部分と比較的透明な部分の境界部で曲率が変化し,また,内皮側でも曲率の変化した後部円錐角膜といえる所見を伴っていた(図2 A,B).軽度の実質の混濁も伴っていた.前房隅角は両眼とも広隅角で,特に下方にシュワルベ線付近への色素塊の付着や,虹彩からシュワルベ線への高い索状物が多数認められた.中間透光体は両眼に軽度の核白内障があった.眼底は両眼に強度近視に伴う黄斑部の網脈絡膜萎縮があった.

経　過:眼圧上昇に関しては0.5%塩酸チモロール1日2回,両眼点眼を行った.眼圧は右眼13～23 mmHg,左眼12～22 mmHgで,視力,視野,眼底所見に著変はない.スペキュラーマイクロスコープで角膜内皮細胞数は右眼1,672/mm^2,左眼1,818/mm^{2}と減少し,多型性が著しく六角形細胞の出現率は右眼37%,左眼38%と低下していた.また,軽度の滴状角膜,角膜後面沈着物が認められた.UBMによる観察では角膜上皮面,内皮面,それぞれ2か所で曲率の変化する部位が観察され,また,シュワルベ線の突出が認められた.

IV　考　　按

染色体異常,全身異常や他の眼先天異常を伴わない小角膜の症例には,扁平角膜,強角膜症,nanophthalmos,前部小眼球症などがある.これらの病態は角膜周辺部の細

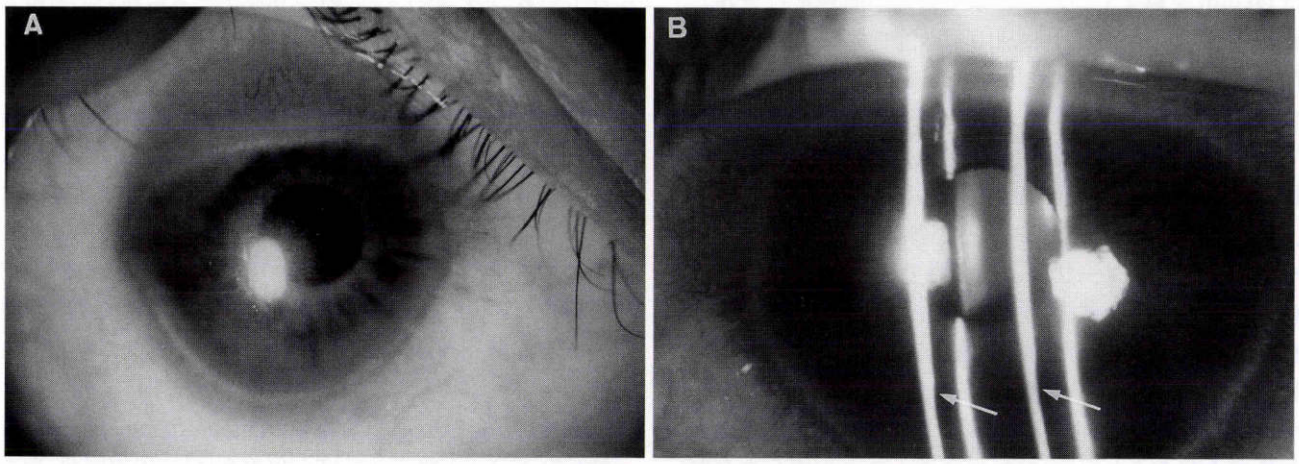

図2　症例2の右眼前眼部写真.

A:角膜径は横9.5 mm,縦6.5 mmと小角膜を示していた.角膜周辺部に血管進入,白濁化などの強膜化の所見があった.B:角膜曲率半径は9.75 mmと扁平で,上皮側では混濁部と透明部の境界で曲率が変化していた.さらに,内皮側にも曲率の変化している部位があり(矢印),後部円錐角膜の所見と考えられた.前房深度は保たれていた.

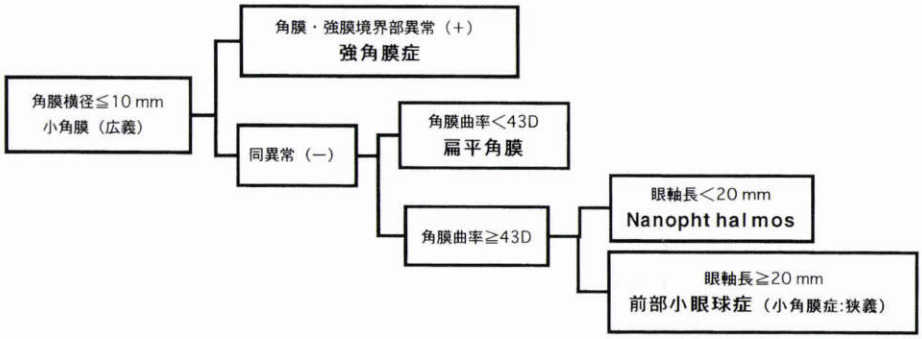

図3 他の先天眼異常,全身異常を伴わない小角膜の鑑別.

隙灯所見,眼軸長,角膜曲率という比較的容易な検査によって鑑別が可能である(図3).まず,周辺部角膜に白色混濁や血管侵入などの強膜様の所見がみられた場合には強角膜症と診断できる.強角膜症は病変の部位によって周辺部型と中心型に分けられ,中には角膜全体に及ぶケースもある.周辺部角膜に異常所見がない場合には,角膜の曲率半径を計測し,一般に43ジオプトリー以下の例で扁平角膜と呼ばれる[1].典型的な扁平角膜は30〜35ジオプトリーを示すことが多く,症例3のように30ジオプトリー以下の症例も時に報告されている.眼軸長の測定によって,小角膜と小眼球を伴っている場合にはnanophthalmosと診断され,小角膜単独で小眼球を伴わない場合に前部小眼球症,つまり狭義の小角膜症と診断される.Nanophtalmosを含め,小眼球の基準は一般には眼軸長で20 mm以下とされることが多い[1)〜3)].馬嶋[20]は日本人について自らの計測のデーターから,眼軸長が成人男性では20.4 mm,女性では20.1 mm以下で小眼球と定義することを提唱している.ところで,上記の病態は互いに合併することがあり,また,それぞれの中間に位置するような症例も存在する.例えば,症例6[19]では眼軸長は20 mmを越えていることから前部小眼球症に分類したが,馬嶋の基準では小眼球の境界値であり,遠視は比較的強く,角膜厚も厚いなどnanophthalmosの特徴も持ち合わせており,したがって,両者の中間といえる病態を示している.また,強角膜症は約60%の症例で扁平角膜を伴い,様々な所見から両者を同一の疾患単位としてとらえ,併せて強角膜症と呼ぶことが多い.確かにスペキュラーマイクロスコープによる所見では,症例1では軽度の内皮細胞密度の減少と多型性を示していることなど,症例2に類似した角膜内皮細胞異常を示しており,この説に合致している.一方で,現在でも両者を分けて考えるべきとの意見もあり,今回の報告では,症例1は輪部溝の形成が不良なことを除けば,血管進入などの明らかな強角膜症の所見を認めないことなどから扁平角膜として報告した.強角膜症で扁平角膜を伴い,したがって,角膜曲率半径は延長している例が多いのに対して,nanophthalmos,前部小眼球症ではむしろ短縮している傾向が強く,今回の症例でも症例8,10を除いていずれも7 mm以下であった.

これらの小角膜に伴う緑内障の発症形式には,開放隅角型,閉塞隅角型のいずれのタイプも存在していた.症例2,9,10などは開放隅角型で,他の7例は閉塞隅角型であった.開放隅角型の場合,一般に前房隅角の発生異常を基礎とする緑内障を伴うと記載されているが,今回の3例ではいずれも隅角の発生異常を示唆する所見を伴っていた.症例2ではシュワルベ線付近に付着する色素塊や,虹彩からこのレベルまで達する虹彩突起があり,また,症例8,9ではいわゆる虹彩高位付着を示していた.一方,閉塞隅角型の場合,より複雑なメカニズムの関与が疑われる.瞳孔ブロックを主因とする閉塞隅角緑内障は,一般に50〜60代以降に好発する[16].しかし,今回の症例は症例8を除き,はるかに若年で発症しており,特に症例3は17歳である.例えばnanophthalmosでは,眼球そのものは小さいのに対して,水晶体はほぼ正常で,相対的に水晶体が厚い傾向があるといわれている.また,扁平角膜や強角膜症では角膜曲率が大きく,したがって,形態的に虹彩と角膜の距離が短く,また,隅角の角度が開きにくいといわれている.したがって,このようなケースにおいても虹彩切開術は治療の第一選択として行うべきと考えられるが,その予防効果は不十分で,他のメカニズムの関与を常に考慮して,より慎重な経過観察が必要と考えられる.特に,UBMによる検査は重要で小角膜に伴う緑内障眼において興味深い所見が得られ,特に閉塞隅角緑内障例においては,個々の症例に特有な形態変化や眼圧上昇のメカニズムを把握する上で必須の検査と考えられる.今回の報告では,主に形態計測の結果と鑑別診断について述べ,UBM所見の詳細は省いたが,次報で報告の予定である.

最後に,扁平角膜,強角膜症,nanophthalmos,前部小眼球症などの先天眼異常では小角膜を伴い,開放隅角,閉塞隅角のいずれの型の緑内障をも合併し得る.今回示した10例は屈折異常に伴う視力障害,もしくは緑内障による眼圧上昇に伴う自覚症状を生じて眼科医を受診しており,小角膜を主訴に眼科を受診した例はない.しかし,ほ

とんどの症例が幼少時からの視力が不良であったなど，他の機会に眼科医を受診しており，小角膜はすでに発見されていたと考えられる．臨床上，小角膜を発見した場合には，緑内障の存在，将来の発症を十分考慮する必要がある．また，小角膜を伴う各病態の鑑別は比較的容易であり，眼圧上昇のメカニズムを十分に検討し，把握した上で，治療計画を立てる必要がある．

本稿の要旨の一部は第51回日本臨床眼科学会で発表した．

文　献

1) **Kim T, Palay DA** : Developmental corneal anomalies of size and shape. In : Krachmer JH, et al (Eds) : Cornea. Cornea and external disease : Clinical diagnosis and management. Mosby, St Louis, 871—883, 1997.
2) **Arffa RC** : Congenital anomalies. In : Grayson's Diseases of the Cornea. Mosby, St Louis, 85—105, 1997.
3) **Wilson II FM** : Congenital anomalies of the cornea and conjunctiva. In : Smolin G, et al (Eds) : The Cornea. Scientific Foundation and Clinical Practice. 3 rd ed. Little. Brown and Company, Boston, 535—553, 1996.
4) **Spencer WH** : Sclera. in Ophthalmic Pathology. An Atlas and Textbook. 4 th ed. In : Spencer WH (Ed) : WB Saunders, Philaderphia, 334—371, 1996.
5) **O' Grady RB** : Nanophthalmos. Am J Ophthalmol 71 : 1251—1253, 1971.
6) **Brockhurst RJ** : Nanophthalmos with uveal effusion : A new clinical entity. Arch Ophthalmol 93 : 1289—1299, 1975.
7) **Singh OS, Simmons RJ, Brockhurst RJ, Trempe CL** : Nanophthalmos. A perspective on identification and therapy. Ophthalmology 89 : 1006—1012, 1982.
8) **Calhoun Jr FP** : The management of glaucoma in nanophthalmos. Trans Am Ophthalmol Soc 73 : 97—119, 1975.
9) **Eriksson AW, Lehmann W, Forsius H** : Congenital cornea plana In Finland. Clin Genet 4 : 301—310, 1973.
10) **Shorb SR** : Bilateral ametropic amblyopia resulting from bilateral cornea plana. Am J Ophthalmol 83 : 663—665, 1972.
11) **Goldstein JE, Cogan DG** : Sclerocornea and associated congenital anomalies. Arch Ophthalmol 67 : 99—106, 1962.
12) **Howard RO, Abrahams IW** : Sclerocornea. Am J Ophthalmol 71 : 1254—1260, 1971.
13) **Elliott JH, Feman SS, O' Day DM, Garber M** : Hereditary sclerocornea. Arch Ophthalmol 103 : 676—679, 1985.
14) **矢野真知子，小沢哲磨，谷島輝男**：虹彩・隅角形成不全を伴った周辺部sclerocornea．臨眼　40 : 1297—1300, 1986.
15) **Cantor LB** : Glaucoma associated with congenital disorders. In : Ritch R, et al (Eds) : The Glaucoma. 2 -nd ed. Mosby, St Louis, 925—954, 1996.
16) **Ritch R, Lowe RF** : Angle-closure glaucoma : Clinical types. In : Ritch R, et al (Eds) : The Glaucoma. 2 -nd ed. Mosby, St Louis, 925—954, 1996.
17) **上田　潤，白柏基宏，沢口昭一，阿部春樹**：Ultrasound biomicroscopyによる前眼部計測の再現性．あたらしい眼科　13 : 609—612, 1996.
18) **池田直子，岩田和雄**：急性緑内障発作をおこしたsclerocorneaの一例．眼紀　34 : 2705—2709, 1983.
19) **八百枝潔，白柏基宏，渡辺穣爾，福地健郎，沢口昭一，市辺幹雄，他**：毛様体光凝固術が奏功した閉塞隅角緑内障を併発したnanophthalmosの1例．眼紀　48 : 254—257, 1997.
20) **馬嶋昭生**：小眼球とその発生病理学的分類．日眼会誌　98 : 1180—1200, 1994.