妊娠がぶどう膜炎に好影響を与えたと考えられた2例

田口千香子，池田 英子，疋田 直文，望月 學
久留米大学医学部眼科学教室

要 約

背 景：ぶどう膜炎に対する妊娠の影響には一定の見解はないが，今回妊娠がぶどう膜炎の経過に良好な影響を与えたと思われる2例を経験した．

症 例：30歳女性；両眼の虹彩炎と多発性漿液性網膜剝離があり，ヒト主要組織適合複合体(HLA)-DR 4陽性からVogt-小柳-原田病が疑われた．妊娠3か月だったため，ステロイド点眼のみで加療した．発病1か月後に両眼の漿液性網膜剝離は消失，2か月後に両眼夕焼け状眼底となった．6か月後に正常児を出産し，以後炎症の再発はない．

23歳女性；ベーチェット病で強い眼炎症発作を繰り返し，タクロリムス内服中に妊娠3か月が判明した．全身投与薬を中止したが眼炎症発作は著明に減少した．正常児を出産した後も，局所療法のみでほぼ完全に炎症は抑制されている．

結 論：妊娠による内因性ステロイドを含む母体のホルモン変化が，ぶどう膜炎の経過に好影響を与えた一因ではないかと考えられた．(日眼会誌 103：66—71, 1999)

キーワード：妊娠，Vogt-小柳-原田病，ベーチェット病，ぶどう膜炎

A Report of Two Cases Suggesting Positive Influence of Pregnancy on Uveitis Activity

Chikako Taguchi, Eiko Ikeda, Naofumi Hikita and Manabu Mochizuki
Department of Ophthalmology, Kurume University School of Medicine

Abstract

Background : Little is known about the influence of pregnancy on uveitis activity. We report two cases suggesting a favorable influence of pregnancy on the clinical course of uveitis.

Case : A 30-year-old woman who was three months pregnant was suspected Vogt-Koyanagi-Harada disease based on the systemic symptoms and ocular findings of iritis and multi-focal serous retinal detachment. She was positive to human leukocyte antigen (HLA)-DR 4. She was treated only with topical corticosteroids. One month later, the retinal detachment disappeared. Six month later, a healthy baby was born. The fundus of both eyes took on a sunset glow appearance and there has been no recurrence of uveitis. The other case was a 23-year-old woman with Behçet's disease who had several episodes of uveitis in a year even on tacrolimus. Because of pregnancy, all systemic drugs including tacrolimus were discontinued since then. Interestingly, the frequency of uveitis was remarkably decreased during the pregnancy. A normal healthy baby was born. The uveitis has almost completely disappeared since parturition until now.

Conclusion : It is considered that the increase of intrinsic hormone, especially corticosteroid, and some other factors with pergnancy may give the suppressive influence on uveitis in our cases. (J Jpn Ophthalmol Soc 103 : 66—71, 1999)

Key words : Pregnancy, Vogt-Koyanagi-Harada disease, Behçet's disease, Uveitis

I 緒 言

ベーチェット病，サルコイドーシスやVogt-小柳-原田病(以下，原田病)などの種々の内因性ぶどう膜炎の発症機構とその病態には，自己免疫，免疫異常や環境因子の関与が推定されている．そこに，妊娠が合併すると，母体の免疫機構や内分泌の変化，また，妊娠による心身のストレスなどによりぶどう膜炎の病態に何らかの影響があると

別刷請求先：830-0011 久留米市旭町67 久留米大学医学部眼科学教室 田口千香子
(平成10年2月19日受付，平成10年8月12日改訂受理)
Reprint requests to: Chikako Taguchi, M.D. Department of Ophthalmology, Kurume University School of Medicine, 67 Asahi-machi, Kurume 830-0011, Japan
(Received February 19, 1998 and accepted in revised form August 12, 1998)

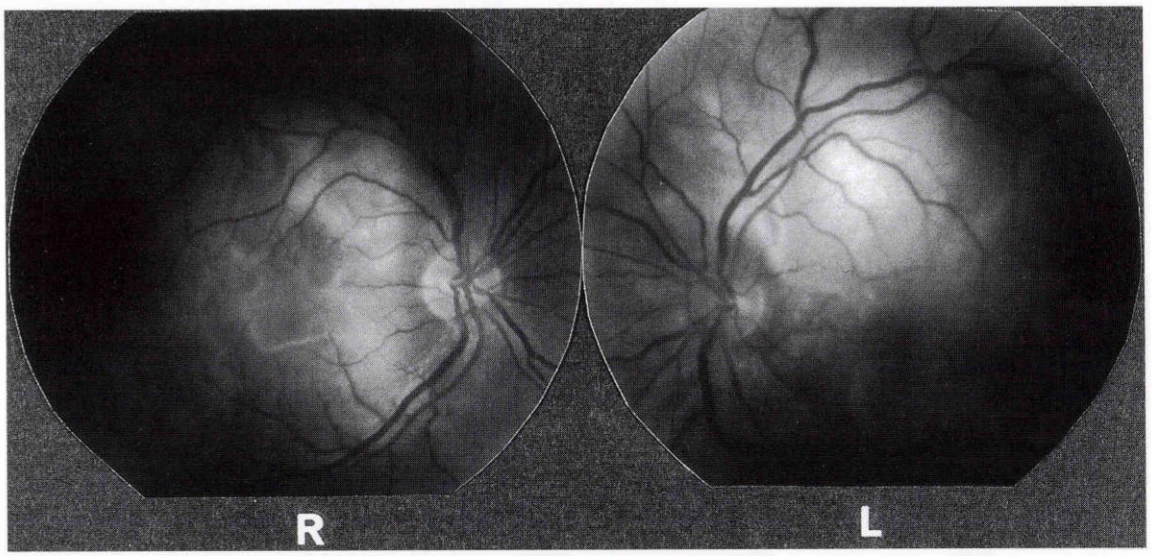

図1　症例1の初診時眼底写真.
視神経乳頭の発赤と黄斑部を含んで漿液性網膜剥離があった. R：右眼, L：左眼

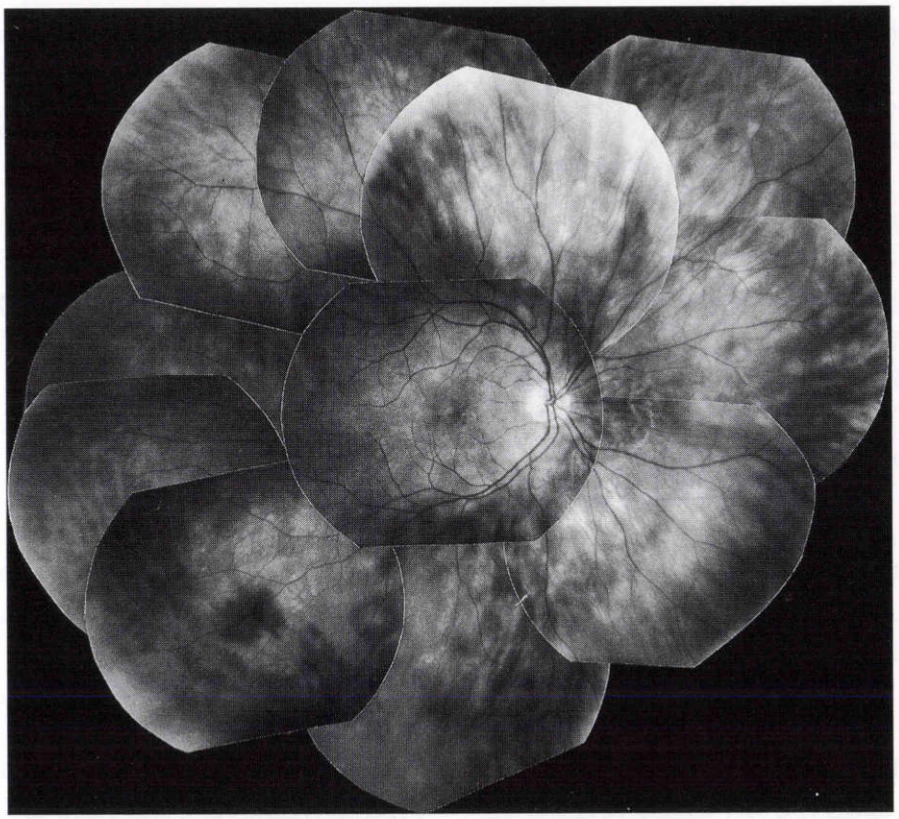

図2　症例1の初診から2か月後の右眼眼底写真.
夕焼け状眼底を呈している. 左眼も同様の眼底であった.

考えられるが, 実際に, 妊娠に伴発したぶどう膜炎の報告[1)~12)]もあるが, 妊娠のぶどう膜炎への影響についての一定の見解はない. また, ぶどう膜炎の治療薬が妊娠, 胎児に与える影響にも注意を要する.

今回, 我々は妊娠がぶどう膜炎の臨床経過に良好な影響を与えたと考えられる, 原田病とベーチェット病の症例をそれぞれ1例ずつ経験したので報告する.

II 症　例

症例1：30歳, 女性.

初診日：1996年7月9日.

主　訴：両眼視力低下.

現病歴：1996年7月初旬に両眼の視力低下, 頭痛を自覚し, 近医を受診した. 両眼のぶどう膜炎を指摘され久留

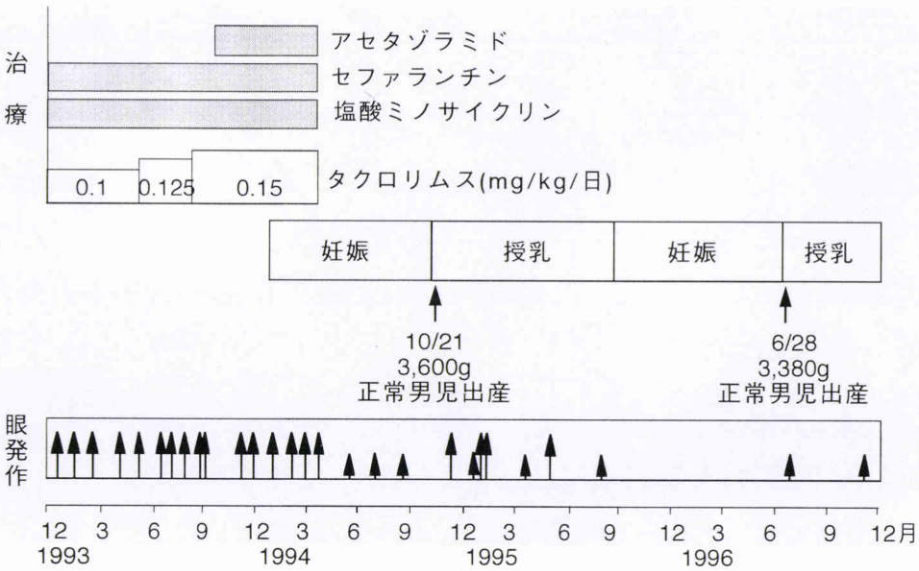

図3　症例2の経過.
眼発作の長い矢印は眼底型の発作,短い矢印は前眼部型の発作を示す.

米大学病院眼科を紹介された.当科初診時,妊娠3か月であった.

既往歴:特記すべきことなし.

家族歴:特記すべきことなし.

初診時眼所見:視力は右眼0.02(0.4×−4.5 D⌒cyl −0.5 DAx 20°),左眼0.4(0.5×−2.0 D).眼圧は右眼12 mmHg,左眼10 mmHg.両眼に中等度の微細な角膜後面沈着物と,両眼の前房中にcell(1+),flare(1+)があった.水晶体,硝子体には異常所見はなかった.両眼の眼底は,視神経乳頭が軽度発赤し境界はやや不明瞭で,黄斑部を含む後極部に多発性漿液性網膜剥離があった(図1).なお,妊娠中のため螢光眼底撮影は行わなかった.

全身検査所見:末梢血血液像,血液生化学検査は異常なし.尿蛋白(−),血圧108/70 mmHg,副腎皮質刺激ホルモン(以下,ACTH)130pg/ml(正常値;9〜52pg/ml),コルチゾル42.9 μl/dl(正常値;4.0〜18.3 μl/dl),血清梅毒反応は陰性,血清トキソプラズマ抗体も陰性,血清ヒトTリンパ球向性ウィルス1型抗体は陰性,血清単純ヘルペスウイルス抗体4×,血清帯状ヘルペスウイルス抗体8×,HLA:A 2,B 75(15),Cw 3,DR 4,DR 12(5).

経　過:初診時,当院産科を紹介し,妊娠10週0日(超音波で補正),経過は順調と診断された.頭痛および眼所見,HLA-DR 4陽性から原田病を疑ったが,妊娠初期のため髄液検査は行わなかった.副腎皮質ステロイド薬の全身投与は行わず,7月9日から0.1%リン酸ベタメタゾンナトリウム点眼(6回/日),ミドリンP®点眼(就寝前1回)を開始した.7月17日から耳鳴りが出現し,7月30日からは頭痛,耳鳴りが悪化し,めまいが出現したが,眼底所見と前眼部の炎症は徐々に改善した.8月6日には,矯正視力は右眼0.9,左眼1.0と回復し,両眼の漿液性網膜剥離は消失した.8月13日には眼外症状も消失し,さらに,9月10日には両眼とも夕焼け状眼底(図2)となった.以後,炎症の再燃もなく経過し,1997年1月27日帝王切開で正常女児を出産した.出産後のACTHは24.6 pg/ml,コルチゾルは12.4 μl/dlであった.その後も1997年8月まで炎症の再燃はない.

症例2:23歳,女性.

現病歴:1989年に当科を初診し,完全型ベーチェット病の診断を受け,以後,強い汎ぶどう膜炎の炎症発作を繰り返していた.コルヒチンでは発作の抑制が困難だったため,1991年3月からタクロリムス(0.1 mg/kg/日)の内服を開始し,以後,タクロリムスを内服継続中であった1994年3月に妊娠に気付いた.

既往歴:1992年9月に腸管ベーチェット病.

家族歴:特記すべきことなし.

経　過:1994年3月18日に妊娠9週と判明した.患者は,濃い硝子体混濁と多数の網膜滲出斑を伴う汎ぶどう膜炎の強い発作が頻発するため,タクロリムスを0.15 /mg/kg/日に増量しており,また,黄斑部浮腫に対してアセタゾラミド,口内炎に対してセファランチン,毛嚢炎に対して塩酸ミノサイクリンを内服していた.妊娠が判明した時,左眼に前房蓄膿と強い硝子体混濁を伴った汎ぶどう膜炎の発作が起っており,左眼矯正視力は0.1と低下していた.上記の全身投与薬の妊娠,胎児への影響が懸念され,妊娠中絶することも考慮したが,患者が強く出産を希望したため,3月18日にタクロリムスを含むすべての内服薬を中止した.以後は0.1%リン酸ベタメタゾンナトリウム点眼(4回/日),ミドリンP®点眼(就寝前1回)のみの治療とし,妊娠を継続した.これらの全身投与薬を中止したにもかかわらず,妊娠の経過中,眼炎症発作は著明に減少し,発作も前眼部型の小さな発作となった.10月21日,陰部潰瘍の瘢痕があったため,帝王切開で正

表1　妊娠の原田病に及ぼす影響

報告者	発症時の妊娠週数	ステロイド投与	転帰	出生児
佐藤ら[1]	10週	点眼,結膜下注射	治癒	正常
Lance[2]	(0～1週)	全身(妊娠で中止)	再発	正常
Friedmanら[3]	7か月	全身	治癒	正常
Friedmanら[3]	5か月	全身,局所	治癒	正常
山上ら[4]	7か月	全身,局所	治癒	正常
渡瀬ら[5]	26週	全身	治癒	正常
宮田ら[6]	5か月	全身	治癒	正常
宮田ら[6]	8か月	全身	治癒	正常

表2　妊娠のベーチェット病に及ぼす影響*

症状の経過	例数(%)	
	妊娠中	産褥期
軽快	2(25%)	1(12%)
不変	2(25%)	3(38%)
悪化	3(38%)	2(25%)
不詳	1(12%)	2(25%)
合計	8	8

*文献7)～12)の内容を集計した.

常男児を出産した.出産後に眼底型の発作が続けて起こったが,その後は発作も減少し,点眼のみで良好に経過していた.口内炎や毛嚢炎の眼外症状は改善しなかった.さらに,1995年9月に第2子を妊娠した後も眼症状は落ち着いており,本症例は第1子妊娠前に年平均10回の汎ぶどう膜炎型の発作が起ったが,妊娠後には発作の回数は年平均3回と減少し発作の程度も前眼部型の小さなものとなり,1996年6月28日正常男児を出産した.その後も現在まで良好に経過している(図3).1998年4月30日の矯正視力は,右眼1.0,左眼1.0である.

III　考　　按

一般に自己免疫疾患は,女性に多いため,患者が妊娠する場合も多く,妊娠がその病態に及ぼす影響[13)～17)]について様々な報告がある.慢性関節リウマチ,全身性エリテマトーデスでは,妊娠中は症状が軽快するが分娩後に増悪がみられ[13)],また,バセドウ病では分娩後に症状が増悪することが多いといわれている[14)].これは,妊娠中に卵巣や胎盤などからステロイドホルモンの分泌が起こり,分娩後にこれらの供給が絶たれるためと推測されている[15)].しかし,最近,慢性関節リウマチにおいては,胎盤由来のステロイドホルモンは不活性型であるため,症状の改善の主たる原因とは考えられず,pregnancy zone proteinの関与が示唆されている[16)].Pregnancy zone proteinは糖蛋白の一種で,妊娠時,母体血清中に著明に増加し,かつ,抗炎症作用を有する物質であり,慢性関節リウマチの症状改善に関与している可能性がいわれている.しかし,今回の2例については,pregnancy zone proteinの測定はできなかったため,pregnancy zone proteinとこの2例の症状改善との関連性は不明である.一般に,自己免疫疾患の患者の妊娠では早産が多く異常妊娠率が高いといわれている.特に子宮内胎児死亡や子宮内胎児発育遅延,子宮内胎児仮死を生じやすく,経胎盤的な自己抗体の胎児への直接作用や,胎盤機能不全に伴う低栄養発育障害が推察されている[17)].このように自己免疫疾患に妊娠が合併した場合には,原疾患の病態や妊娠の経過,胎児など様々な影響について考慮する必要がある.

今回の我々の症例では,2例とも妊娠がぶどう膜炎の臨床経過に良好な影響を与えたと考えられた.症例1は臨床所見と検査所見から原田病が疑われたが,初診時妊娠3か月で,器官形成期にあたり,副腎皮質ステロイド薬の全身投与による催奇形性や自然流産の危険性[18)19)]が考えられたので,副腎皮質ステロイド薬の点眼のみで治療することにした.その後のぶどう膜炎の経過は良好で,正常児を出産し,分娩後もぶどう膜炎の再発はなかった.また,症例2は免疫抑制薬内服中のベーチェット病で,眼炎症の活動性が高かったが,免疫抑制薬内服を中止したにもかかわらず,妊娠を契機に眼症状は著明に改善した例であった.

妊娠を伴ったぶどう膜炎については,これまでいくつか報告[1)～12)]がある.妊娠を伴った原田病の報告はこれまで13例あり,そのうち治療や経過について詳細に記されていたものは8例(表1)であった[1)～6)].Lance[2)]の症例を除いて,7例が妊娠の経過中に原田病が発症した症例であった.そのうち,6例が妊娠中期から後期に原田病が発症しており,副腎皮質ステロイド薬の全身投与を行って眼症状は治癒している.原田病はメラノサイト特異的自己免疫疾患と考えられており,治療には副腎皮質ステロイド薬の全身投与が著効する.副腎皮質ステロイド薬の全身投与を行わなかったにもかかわらず,本症例,佐藤ら[1)],Lance[2)]の症例で妊娠中の原田病の経過が良好であったのは,他の自己免疫疾患とも考え合わせると,妊娠中のステロイドホルモンや性ホルモンなど内分泌的変化や特殊な免疫機構など,多因子が影響したものと考えられる.実際に,妊娠中の血中のステロイドホルモン濃度は妊娠週数につれて増加し,分娩後急激に減少するといわ

れている[18]．我々の原田病の症例でも，原田病初発時の血中のACTH，コルチゾルが非常に高値であった．しかし，原田病に対して副腎皮質ステロイド薬の全身投与を行わずに，良好な転帰をとる例も多く報告[20)21)]されており，本症例も自然寛解の可能性も考えられる．しかし，副腎皮質ステロイド薬の全身投与を行わなかった原田病では，眼症状の活動性病変消失まで約4か月かかっている[20]のに対して，今回の症例では約1か月，佐藤ら[1]の妊娠合併の症例でも同様に約1か月で原田病が治癒しており，やはり内因性ステロイドの増加も含め妊娠という特殊な状況が原田病の病態に好影響を与えたことが強く推定された．

一方，妊娠を伴ったベーチェット病でぶどう膜炎を有する症例は，8例の報告[7)～12)]があり，妊娠中のベーチェット病の眼症状の経過は，軽快が2例で，不変，悪化のものが5例，また，産褥期では軽快が1例で，不変，悪化が5例であった(表2)．妊娠，分娩と，ベーチェット病の眼症状との関係は明らかではないが，ベーチェット病の症状の増悪が気候条件や精神的ストレス，月経周期などで誘発されることが多いことが推定されており，妊娠，分娩という急激なホルモンや環境の変化により悪化することが多いと考えられている[7]．本間ら[11]はベーチェット病の患者にアンケート調査を行い，月経とベーチェット病の症状が関係があるとするものが27例中に18例あり，その中の11例が月経前に悪化するという結果を得ている．また，Boulton[22]は経口避妊薬の投与によりベーチェット病の症状が軽快した1例を報告し，薬剤投与により内因性のプロゲステロンが抑制されたためであろうとしている．これらのことから，プロゲステロンなど性ホルモンがベーチェット病の症状の増悪と関わっている可能性も考えられるが，しかし，実際にどのような性ホルモンがどのように関わっているのかは明らかではない．このように，ベーチェット病では，妊娠がぶどう膜炎の臨床経過に悪影響することが多い．しかし，今回，我々の活動性の高い症例で，全身的治療を中止したにもかかわらず，眼症状が著明に改善した．この症例では妊娠中，分娩後のステロイドホルモンや性ホルモンについては測定していないが，妊娠中の眼症状の改善には，ステロイドホルモン，性ホルモンの変化や妊娠という特殊な免疫機構が影響したことも考えられる．しかし，出産後も眼症状は増悪せず，第2子出産後も現在まで眼症状は著明に改善している．この理由は不明であるが，ベーチェット病の症状が精神的ストレスや環境変化でも大きく影響されることから，妊娠，分娩，育児という環境の変化が，むしろこの患者の精神面でよい方向に働いたのではないかと思われた．

妊婦に対する薬剤の投与は，妊娠，胎児への影響を常に考慮しなければならない．症例1では原田病の発症時に妊娠初期だったため，副腎皮質ステロイド薬の全身投与は行わなかったが，症例2では，ベーチェット病の治療中に妊娠したため，その妊娠初期にはタクロリムスや塩酸ミノサイクリンなどを内服中であった．副腎皮質ステロイド薬投与の胎児への影響は，妊娠第2～14週の器官発生・形成期に投与された場合，大量であると口蓋裂が高率に発生し，比較的少量であれば，胎児の成長を阻害するといわれている[18]．さらに，妊娠後期においても，副腎皮質ステロイドは胎盤を通過し，胎児下垂体に作用しフィードバック機構によってACTH分泌を低下させ，副腎萎縮を来すといわれている[18]．また，タクロリムスについては，文献上では先天奇形の報告はないが，子宮内発育遅延や低出生体重児が報告[23)24)]され，またタクロリムスには腎障害，消化器症状など多彩な副作用があり，妊娠中の母体への投与は十分に考慮する必要がある．今回，症例2では妊娠が判明した時点ですべての全身投与薬剤を中止し，妊娠の経過も順調で正常児を出産した．今回の経験から，妊娠可能な年齢の女性のぶどう膜炎患者に，母体，胎児に影響のある薬剤を投与する場合には，患者への十分な説明とともに，計画妊娠の指導も必要と思われた．また，妊娠中のぶどう膜炎患者には，全身薬は投与しないのが原則であるが，やむを得ず投与する場合は，患者と家族に十分な説明を行い，使用薬剤の量と期間は最少限にとどめ，器官発生・形成期には休薬することが必要と思われる．このように妊婦に対する薬剤の投与は，その疾患への薬剤の有効性と胎児・母体に対する副作用の大きさのバランスにより決定されるべきもので，個々の症例によって慎重な選択が必要であり，安易に選択されるべきではない．

今回の我々の症例では，2例とも妊娠がぶどう膜炎の臨床経過に良好な影響を与えたと考えられたが，画一的に管理することは危険であり，妊娠を伴ったぶどう膜炎患者の管理は妊娠の時期や母体・胎児への影響，ぶどう膜炎の経過など様々なことを配慮し，個々の症例に応じて患者の安全を第一に考えながら慎重に行うべきである．

文　献

1) **佐藤章子，江　武瑛，田村博子**：妊娠早期に発症し，ステロイド局所治療で軽快した原田病不全型の1例．眼紀　37：46―50，1986．
2) **Lance P**：Vogt-Koyanagi-Harada syndrome and pregnancy. Ann Ophthalmol 22：59―62, 1990.
3) **Friedman Z, Granat M, Neumann E**：The syndrome of Vogt-Koyanagi-Harada and pregnancy. Metab Pediatr Syst Ophthalmol 4：147―149, 1980.
4) **山上　聡，望月　學，安藤一彦**：妊娠中に発症したVogt-小柳-原田病―ステロイド投与法を中心として―．眼臨　85：52―55，1991．
5) **渡瀬誠一，河村佳世子，長野斗志克，矢田清身，井関紀一**：妊婦に発症しステロイド剤の全身投与を行った原田病の1例．眼紀　46：1192―1195，1994．
6) **宮田信之，杉田美由紀，中村　聡，磯部和美，的場博子，大野重昭**：妊娠中に発症した原田病の2症例．眼紀　51：755―759，1997．

7) **秦　孝吉, 帯刀哲夫, 井上　仁, 鈴木忠子, 坂根　剛, 北尾　学**：Behçet 病に合併した妊娠分娩の1例. 島根医学　7:74—77, 1985.
8) **近沢幸嗣郎, 荒木重雄, 水上尚典, 金沢隆至, 佐藤郁夫, 五田太郎**：Behçet 病による巨大外陰部潰瘍を合併した妊娠分娩の2症例について. 日産婦関東連会報　40:92, 1984.
9) **Ferrago G, Lo Meo C, Moscarelli G, Assennato E**: A case of pregnancy in a patient suffering from the Behçet syndrome : Immunological aspects. Acta Eur Fertil 15:67—70, 1984.
10) **横尾郁子, 滝沢　憲, 武田佳彦, 岩下光利, 中林正雄, 諸橋　侃**, 他：著明な外陰部潰瘍を呈した完全型ベーチェット病合併妊娠の1例. 日産婦東京会誌　34:466—470, 1985.
11) **本間恒夫, 斉藤一夫, 原田卓彦**：Behçet 病と reproduction. 産科と婦人科　43:804—814, 1974.
12) **吉田　篤, 大野重昭**：ベーチェット病患者のコルヒチン治療と出産. 眼科　27:1359—1361, 1685.
13) **川畑仁人, 三崎義堅, 山本一彦**：女性と膠原病—慢性関節リウマチ. Medicina　33:1737—1739, 1996.
14) **小林茂人**：女性と膠原病—全身性エリテマトーデス(SLE). Medicina　33:1740—1742, 1996.
15) **三森経世**：婦人科II基礎的な知識10自己免疫疾患. 産科と婦人科　59:99—102, 1992.
16) **吉野谷定美, Richard M, Robert H**：妊娠と免疫複合体・リウマチ因子—正常女性および慢性関節リウマチ患者の妊娠時における観察—. 日内会誌　71:47—59, 1982.
17) **小南知子**：SLE 合併妊娠の病態と管理について. 産科の進歩　47:611—613, 1995.
18) **蜷川映己**：副腎ステロイドの使い方婦人科領域—適応と副作用. 治療　60:321—325, 1978.
19) **藤本征一郎**：妊娠と薬剤—妊娠可能な婦人に対する投薬上の問題点. 臨床医薬情報　6:138—144, 1987.
20) **山本倬司, 佐々木隆敏, 斉藤春和, 磯部　裕, 新納昭子**：原田病の経過と予後—副腎皮質ホルモン剤の全身投与を行わなかった症例について. 臨眼　39:139—144, 1985.
21) **吉川浩二, 大野重昭, 小竹　聡, 笹本洋一**：ステロイド剤の局所治療を行った原田病の2症例. 眼臨　83:2493—2496, 1986.
22) **Bouton A**: Alleviation of buccal and genital ulceration by an oral contraceptive agent. Br J Vener Dis 47:52—53, 1971.
23) **Jain A, Venkataramanan R, Lever J, Warty V, Fung J, Todo S**, et al: FK 506 and pregnancy in liver transplant patients. Transplantation 56:1588—1589, 1996.
24) **Yosimura N, Oka T, Fujiwara Y, Ohmori Y, Yasumura T, Honjo H**: A case of pregnancy in a renal transplant recipient treated with FK 506 (Tacrolimus). Transplantation 61:1552—1553, 1996.