サルコイドーシス診断基準による眼サルコイドーシスの診断

山口 恵子[1)], 中嶋 花子[1)], 東 永子[1)], 高橋 卓夫[2)]
吾妻安良太[2)], 工藤 翔二[2)], 大原 國俊[1)]
[1)]日本医科大学眼科学教室，[2)]日本医科大学第4内科学教室

要 約

目 的：サルコイドーシス(以下，サ症)診断基準による眼サルコイドーシス(以下，眼サ症)診断の問題点を検討する．

対象と方法：対象は，眼サ症疑い105例と対照とした他のぶどう膜炎37例．旧サ症診断基準で診断した組織診断と臨床診断を合わせた確診群と診断不能の疑診群，対照群について，ツベルクリン反応(ツ反)，γ-globulin(γ-gl)，血清アンギオテンシン変換酵素(ACE)，血清リゾチーム，ガリウム(^{67}Ga)シンチグラフィ(Ga シンチ)(以下，検査5項目)，胸部画像診断，気管支肺胞洗浄(BAL)の陽性率，感度，特異度を調べた．

結 果：確診群が62例，疑診群が43例となった．γ-gl はいずれの群でも陽性率が低く有意差がなかった．検査5項目中の Ga シンチを除く4項目の特異度は高いが，γ-gl と ACE の感度は低かった．BAL の陽性率は確診群と疑診群とも高値であった．

結 論：サ症の臨床診断基準では眼サ症が診断できない可能性が高い．(日眼会誌 108：98—102，2004)

キーワード：眼サルコイドーシス，サルコイドーシス診断基準，全身検査項目，感度，特異度

Diagnosis of Ocular Sarcoidosis by Diagnostic Criteria for Systemic Sarcoidosis

Keiko Yamaguchi[1)], Hanako Nakajima[1)], Hisako Azuma[1)], Takuo Takahashi[2)]
Arata Azuma[2)], Shoji Kudo[2)] and Kunitoshi Ohara[1)]
[1)]*Department of Ophthalmology, Nippon Medical School*
[2)]*Forth Department of Internal Medicine, Nippon Medical School*

Abstracts

***Purpose*：To evaluate the diagnostic criteria for systemic sarcoidosis in diagnosis of ocular sarcoidosis.**

***Subjects and Methods*：Subjects were 105 ocular sarcoidosis suspects and 37 patients with other uveitis. We diagnosed ocular sarcoidosis suspects using the diagnostic criteria for systemic sarcoidosis proposed by the Japanese Committee for Diffuse Lung Diseases. The criteria included histological and clinical diagnosis, and the clinical diagnosis required 5 systemic tests：1）tuberculin skin test, 2）serum γ-globulin(γ-gl), 3）serum angiotensin converting enzyme(ACE), 4）serum lysozyme, and 5）^{67}Ga scintigraphy. Three positive findings including either 1）or 3）fulfilled the clinical diagnosis.**

***Results*：Sixty-two patients were histologically and/or clinically diagnosed, and 43 patients remained undiagnosed. The histological and clinical diagnosis did not produce the same diagnostic yields. The sensitivity of ACE and γ-gl was low. The percentage of patients showing increased lymphocytosis and/or CD 4/8 in bronchoalveolar lavage was similarly high in the diagnosed and undiagnosed, suggesting the presence of definitive ocular sarcoidosis in the undiagnosed.**

***Conclusions*：The diagnostic criteria for systemic sarcoidosis yielded false negative results in diagnosing ocular sarcoidosis. The selection and combination of systemic tests for clinical diagnosis should be further studied.**

Nippon Ganka Gakkai Zasshi(J Jpn Ophthalmol Soc 108：98—102, 2004)

Key words：Ocular sarcoidosis, Diagnostic criteria, Systemic examination, Sensitivity, Specificity

別刷請求先：113-8603 東京都文京区千駄木1—1—5 日本医科大学眼科学教室 山口 恵子
(平成15年2月12日受付，平成15年6月18日改訂受理)
Reprint requests to： Keiko Yamaguchi, M. D. Department of Ophthalmology, Nippon Medical School. 1-1-5 Sendagi Bunkyo-ku Tokyo 113-8603, Japan
(Received February 12, 2003 and accepted in revised form June 18, 2003)

I 緒　言

サルコイドーシス(以下，サ症)の眼病変は眼サルコイドーシス(以下，眼サ症)と呼ばれ，ぶどう膜炎を主とする眼内病変が生じる．サ症の診断において国際的基準はなく，臨床所見，検査所見，病理所見が記載された国際疾患概念が示されているのみである[1]．本邦で眼サ症を診断するには，1989年の厚生省特定疾患びまん性肺疾患調査研究班による組織診断と臨床診断のためのサ症診断基準(以下，旧診断基準)に基づいて，全身検索の結果からサ症の確定診断をすることが要求されてきた[2]．

従来から，眼病変のみを臨床所見とする眼サ症の存在が指摘されており[3)~8)]，眼サ症が強く疑われながらも診断基準を満たさず疑診にとどまる症例が多い[9)10)]．著者らはサ症診断基準による確診例と診断不能であった眼サ症疑診例について全身検査の陽性率を比較し[11)12)]，サ症診断基準を満たさない疑診群にも眼サ症が含まれている問題点を指摘した．

旧診断基準の臨床診断基準が1997年に一部改変された(以下，新診断基準)[13]．新診断基準の臨床診断基準では，判定に必要な検査として旧診断基準のツベルクリン反応(ツ反)，血清γ-globulin(γ-gl)，血清angiotensin converting enzyme(ACE)，血清リゾチーム，^{67}Gaシンチグラフィ(Gaシンチ)(以下，検査5項目)に気管支肺胞洗浄(BAL)検査が加わり6項目となったが，判定基準は旧診断基準と同様で，ツ反陰性またはACE上昇を含む3項目以上陽性であることが要求される．

サ症診断において，臨床診断に必要な検査5項目が6項目となった基準変更の根拠は明らかではない．新診断基準による眼サ症診断の問題点を明確にするためには，旧診断基準の問題点を詳細に検討する必要がある．本研究では，旧診断基準の眼サ症確定例と診断不能であった疑診例にサ症以外のぶどう膜炎患者を対照群として加え，旧診断基準の検査項目やBAL所見を含めた他の全身検査の陽性率を調べた．旧臨床診断基準にある検査5項目中の4項目については感度と特異度を検討した．

II 対象と方法

1996年1月から2000年12月までに日本医科大学眼科外来初診で，眼所見から眼サ症を疑った眼サ症疑い例105例と，眼サ症疑い例と同等のサ症全身検査を行った他のぶどう膜炎37例(以下，対照群)を対象とし，検査所見をretrospectiveに調べた．

眼サ症を疑う特徴的な眼所見を，① 肉芽腫性前部ぶどう膜炎，② 隅角結節，③ テント状周辺虹彩前癒着，④ 雪玉状または真珠首飾り状硝子体混濁，⑤ 網膜血管周囲炎，⑥ 網脈絡膜滲出斑の6項目とし，2項目以上陽性のときに眼サ症を疑った．網膜血管周囲炎は静脈系を主とする断続的な血管周囲炎，網脈絡膜滲出斑はcandle waxと呼ばれる比較的境界鮮明でほぼ円形のものとした．6項目のうち，②，③，⑤は特異性の高いものと考え1項目のみでも眼サ症を疑った[7)8)14)]．本基準を満たしても他疾患と診断した症例は除外した．除外例として経過中にベーチェット病と診断した1例があった．対照群は，HLA-B 27陽性を含む急性前部ぶどう膜炎11例，ベーチェット病7例，原田病，ポスナ・シュロスマン症候群，糖尿病性虹彩炎が各3例，単純ヘルペス性および慢性関節リウマチによる虹彩炎が各2例，その他6例であった．

眼サ症疑い例では旧診断基準の検査5項目に加え，胸部X線，胸部computerized tomography(CT)と高解像度CT(HRCT)，BALの各検査所見を検討した．検査5項目ではツ反陰性，γ-gl 20.7%以上，ACE 21.4 IU/L/37℃以上，リゾチーム10.2 μg/ml以上，Ga胸郭内集積を陽性所見とした．サ症では単純胸部X線で両側肺門リンパ節腫脹(BHL)が陰性でも胸部CTやHRCTではじめてBHL陽性となる症例があるため，胸部X線，胸部CTまたはHRCTのいずれかでBHL，肺野のびまん性陰影，血管・胸膜変化などサ症に一致する所見があるものを胸部画像診断陽性とした．BALでは非喫煙健常者の数値からリンパ球比率15%以上，またはCD 4/8が3.5以上を陽性とした[15]．組織診断は経気管支肺生検(TBLB)を原則とし，1999年以後では結膜生検を施行した．対照群では検査5項目のうちGaシンチを除く4項目を施行した．検査はすべてinformed consentを得て行った．

眼サ症の診断は旧診断基準に従った．旧診断基準では生検陽性のものを組織診断とし，① ツ反陰性，② γ-gl上昇，③ ACE上昇，④ リゾチーム上昇，⑤ Gaシンチ集積像陽性の検査5項目のうち，① または ③ を含む3項目以上陽性のときは臨床診断とする．眼サ症疑い例のうち，組織診断あるいは臨床診断できたものを確診群とし，基準を満たさないものを疑診群とした．

各症例の眼所見6項目中の所見数を確診群と疑診群で比較した．検査5項目を含む全身検査陽性率について，確診群，疑診群，対照群で比較した．検査項目の感度と特異度は，確診群と対照群の各検査の陽性者数，陰性者数から計算した[16]．統計的方法は，年齢，平均眼所見数はStudentのt検定，性別，臨床検査項目の陽性率についてはχ^2検定を用い，$p<0.05$を有意なものとした．

III 結　果

対象の男女比は眼サ症疑い群で33/72，対照群は20/17で，眼サ症疑い群で女性が有意に多かった．年齢(歳，平均値±標準偏差)は各群で48±18と43±16で有意差はなかった．眼サ症疑い105例における検査実施率を表1に示す．検査5項目と胸部画像診断は89%以上であったが，BALは58%と低い実施率であった．旧診

表 1　眼サ症疑い 105 例における検査実施率(%)

ツ反	γ-gl	ACE	リゾチーム	Ga シンチ	胸部画像所見	BAL	TBLB	結膜生検
93	90	99	94	89	92	58	60	43

眼サ症：眼サルコイドーシス，ツ反：ツベルクリン反応，γ-gl：血清 γ-globulin，ACE：血清 angiotensin converting enzyme，Ga シンチ：^{67}Ga シンチグラフィ，BAL：気管支肺胞洗浄，TBLB：経気管支肺生検

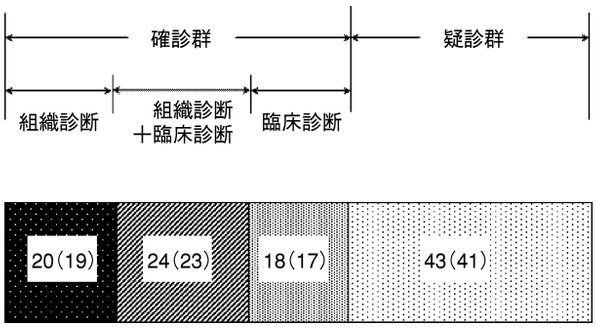

図 1　眼サ症疑い 105 例の診断区分別症例数.
眼サ症：眼サルコイドーシス
括弧内数値は%.

断基準の臨床診断の判定に必要な検査項目が実施できた症例は 105 例中 98 例(93%)あった．生検は 105 例中 86 例(82%)に実施し，TBLB 63 例(60%)，結膜生検 45 例(43%)，Daniel 生検 1 例，皮膚生検 3 例(重複を含む)であった．旧診断基準の臨床診断の判定に必要な検査項目と組織診断を同時に行った症例は 81 例(77%)であった．

1．診 断 区 分

旧臨床診断の判定に必要な全身検査を行った 98 例中 42 例(43%)が基準を満たし臨床診断が可能であった．生検を行った 86 例中では 44 例(51%)が組織診断陽性となった．これらの検査結果から，眼サ症疑い例 105 例は確診群が 62 例(59%)，診断基準を満たさない疑診群が 43 例(41%)となった(図 1)．確診群 62 例の診断基準区分は，組織診断のみ 20 例(19%)，組織診断と臨床診断の両者を満たすもの 24 例(23%)，臨床診断のみが 18 例(17%)で，確診群 62 例中では組織診断が 44 例(71%)を占めた．採血および TBLB を含めた全身検査を行った時点でステロイド内服をしていた症例は，サ症確診群で 11 例，疑診群で 6 例存在したが，両群間に有意差はなかった(Fisher exact test)．

臨床診断基準の判定に必要な全身検査と組織診断を同時に行えた 81 例について，組織診断と臨床診断の結果を比較した(表 2)．組織診断と臨床診断の結果が一致するものは 53 例(65%)あったが，臨床診断陰性 46 例のうち組織診断陽性が 17 例(37%)，臨床診断陽性 35 例では組織診断陰性が 11 例(31%)あり，組織診断と臨床診断基準の診断結果は必ずしも一致しなかった．

表 2　組織診断と臨床診断判定を同時に行った 81 症例中の組織診断と臨床診断例数

臨床診断	組織診断 ＋	組織診断 －	計
＋	24	11	35
－	17	29	46
計	41	40	81

＋，－は各々で診断できたものとできなかったものを示す．

2．確診群と疑診群の眼所見

確診群と疑診群における各症例の眼所見数(平均値±標準偏差)は，3.5±1.3 と 3.1±1.3 で有意差はなかった．

3．全身検査の陽性率

確診群，疑診群，対照群における全身検査 5 項目と胸部画像診断，BAL，TBLB の陽性率を表 3 に示す．ツ反，ACE，リゾチームは確診群と疑診群，確診群と対照群で有意差があった($p<0.05$)．γ-gl は 3 群とも低値で有意差はなかった．Ga シンチ，胸部画像所見陽性率は確診群と疑診群で有意差があったが($p<0.05$)，疑診群でも陽性頻度は 30% と 58% あった．BAL はリンパ球 %，CD 4/8 ともに疑診群でも陽性率は高値を示して有意差はなく，リンパ球 % と CD 4/8 の平均値は，確診群で 36.2% と 6.4，疑診群で 33.2% と 6.4 であった．

5．全身検査項目の感度，特異度

検査 5 項目の感度と，Ga シンチを除いた検査 4 項目の特異度を表 4 に示す．感度は γ-gl が 18% と低かったが，ACE の 52% を除いて他の検査は 75% 以上であった．特異度は項目のすべてで 85% 以上の高値を示した．

IV　考　　按

旧診断基準は胸部病変がある典型的肺サ症 111 例の全身データに基づいている[2]．眼サ症診断にも適応可能か否かについては，眼病変のみを臨床所見とする生検陽性 46 例において臨床診断基準を満たすものは約 48% で，他の約 52% は生検による組織診断でのみ診断可能であったとされ，臨床診断基準の感度不良が指摘されるが[17]，眼サ症を対象として検査項目の感度や特異度を検討した報告はなかった．

表 3　全身検査項目の陽性頻度(%)

	ツ反	γ-gl	ACE	リゾチーム	Ga シンチ	胸郭病変所見	BAL リンパ球%	BAL CD 4/8	TBLB
確診群	80 *	18	52 *	75 *	84 *	93 *	72	70	70
疑診群	43 *	8	7 *	18 *	30 *	58 *	56	50	—
対照群	15	11	0	15	—	—	—	—	—

＊：確診群と疑診群，確診群と対照群での有意差(p＜0.05)を示す．
—：データなし

表 4　検査項目の感度と特異度(%)

	ツ反	γ-gl	ACE	リゾチーム	Ga シンチ
感度	80	18	52	75	84
特異度	85	89	100	85	—

—：Ga シンチの特異度は対照群の数値がなく算定不能

眼サ症を疑うべき眼所見として，厚生省特定疾患びまん性肺疾患調査研究班の「眼サルコイドーシス診断の手引き」の 6 項目については[18]，近年，非特異的な所見が含まれているなど問題点が指摘されている[19)~21)]．本研究では非特異的な所見は除外し，対象と方法で述べた 6 項目を用いた．6 項目の疾患特異性は絶対的なものではなく，隅角結節，雪玉状硝子体混濁は他疾患でも出現することがあるが[22)23)]，複数項目の出現や病歴や他の所見から他疾患が否定されるとき特異性は高い．大原ら[8]はこの基準に準じて眼サ症を疑い，BHL がなく全身所見の乏しい症例で TBLB が 60 例中 37 例(62%)で陽性であったと報告しており，この 6 項目は眼サ症を疑うのに妥当な眼所見と考えている．本研究の眼サ症疑い 105 例では，組織生検は 86 例，臨床診断基準の判定に必要な検査を行った症例は 98 例あり，旧診断基準の妥当性を検討する対象としてよいと考えられる．BAL 検査は眼サ症の全身病変の活動性を検査するために診断基準にかかわらず，従来から可能な範囲で行ってきた[11)12)]．

平均眼所見数は確診群と疑診群で有意差はなく，疑診群も眼サ症である可能性が高いが，旧診断基準による本研究の診断結果では，眼サ症疑い例 105 例のうち 43 例(41%)が診断不能の疑診例にとどまった．同一の診断基準で診断不能となる疑診例は他の報告にも多く，大西ら[9]は 102 例中 32 例(31%)，伊藤ら[10]は 179 例中 86 例(48%)と述べている．

組織診断と臨床診断基準による診断結果は必ずしも一致せず，臨床診断が陰性でも組織診断が陽性であったものが 37% あり，臨床診断基準による診断率は低い．組織診断，臨床診断基準のいずれも単独での診断率は低く，眼サ症診断においては臨床診断と同時に組織生検も行うことが必要であることが示された．

今回の疑診例においてサ症を強く疑わせる Ga シンチや BHL を含む胸部画像診断，BAL が陽性であった症例が多かった．この結果は，疑診例が診断基準で偽陰性となったサ症である可能性を強く推定し，眼サ症診断における診断基準の検査項目と陽性項目の組み合わせから成る判定基準の問題が明らかである．

旧診断基準の臨床診断のための検査 5 項目中，ツ反とリゾチームは感度と特異度ともに高く検査項目として妥当と考えられる．ACE はサ症に特異性の高い検査ではあるが，確診群での感度は 52% と低い数値であった．サ症における ACE 上昇はサ症肉芽腫からの産生によるため[24)]，病変が眼組織内に限定した病期や全身に分布する肉芽腫量が少ないときは検出されにくい可能性がある．ACE 項目はツ反または ACE 上昇を含む 5 項目中 3 項目以上陽性という臨床診断基準の必須項目に挙げられているため，臨床診断の感度低下の一因となる．γ-gl は確診群での陽性頻度が低く，疑診群や対照群との有意差がなかった．特異度は 89% と高いが，感度は 18% と著しく低い．γ-gl の陽性率は胸部病変を主とするサ症診断においても低く，診断基準の検査項目としての妥当性が問題視されている[25)]．特異度は不明であるが，Ga シンチ，胸部画像診断，BAL の陽性率は疑診群でも高い．BAL はサ症診断に有用で，慢性ベリリウム肺や過敏性肺炎など他の肺疾患が否定されるときには BAL 検査陽性結果はサ症診断を支持する重要な根拠となる[26)]．BAL のリンパ球数値は肉芽腫形成以前の肺局所のサ症病変を反映している可能性があり，胸郭内病変のない眼サ症の診断に BAL が有用であることが報告[15)27)]されている．

旧診断基準の検査 5 項目には感度の著しく低い検査項目が感度，特異度ともに高い他の検査項目と同列に扱われている矛盾があった．新診断基準では BAL が臨床診断のための検査項目に追加されたが，臨床診断の判定基準は旧診断基準と同様で，ツ反または ACE を必須とし，特異性が高く感度も高いと考えられる BAL 陽性所見は重視されない．また，BAL は呼吸器専門医が行う検査であり，眼科領域で広く実施できるものではない．本結果においても BAL の実施率は検査 5 項目に比べて低く，BAL 追加による眼サ症の臨床診断の問題点は症例を追加して今後に検討が必要である．新診断基準においても診断率の向上には積極的に生検を行うべきであろう．TBLB は blind biopsy として行うには制限がある．

結膜生検の陽性率が高いとする報告[28]があり，著者らの施設でも眼科医が実施可能な侵襲の少ないblind biopsyとしてこれを行っているが，生検陽性率を他の生検と比較するなど診断的意義を明確にしていく必要がある．

文　献

1) **Hunninghake GW, Costabel U, Ando M, Baughman R, Cordier JF, du Bois R,** et al：ATS/ERS/WASOG statement on sarcoidosis. Sarcoidosis Vasc Diffuse Lung Dis 16：149—173, 1999.
2) **平賀洋明**：サルコイドーシスの診断基準．厚生省特定疾患びまん性肺疾患調査研究班．昭和63年度研究報告書，13—16, 1989.
3) **沖波　聡，松村美代，砂川光子，荻野誠周**：全身所見を伴わないサルコイド性ぶどう膜炎は存在するであろうか．日眼会誌 86：519—524, 1982.
4) **井上　透，猪俣　孟**：眼症状を主徴とするサルコイドーシスについて．臨眼 39：107—111, 1985.
5) **堀内一郎，平井玲子，清水葉子，西山敬三**：眼症状のみを示すサルコイドーシスの眼病変の検討．眼紀 38：319—324, 1987.
6) **吉川浩二，小竹　聡，笹本洋一，市石　昭，松田英彦**：眼症状からのサルコイドーシスの診断．日眼会誌 96：501—505, 1992.
7) **大原國俊，大久保彰，佐々木洋，釜田恵子，小林淳，北村　諭**：眼病変のみを臨床所見とするサルコイドーシスの診断．臨眼 47：377—380, 1993.
8) **Ohara K, Okubo A, Kamata K, Sasaki H, Kobayashi J, Kitamura S**：Transbronchial lung biopsy in the diagnosis of suspected ocular sarcoidosis. Arch Ophthalmol 111：642—644, 1993.
9) **大西礼子，杉村光子，八代成子，霜村三季，呉朋子，吉川三花，**他：サルコイドーシス診断基準の実用性．日本サルコイドーシス学会誌 16：81—82, 1997.
10) **伊藤由香，川島秀俊，神原千浦，我孫子育美，渋井洋文，釜田恵子，**他：自治医科大学眼科におけるサルコイドーシスの検討．臨眼 53：828—832, 1999.
11) **秋田恵子，矢口智恵美，大原國俊，吾妻安良太，高橋卓夫，阿部信二，**他：眼サルコイドーシス診断の問題点．臨眼 52：1139—1141, 1998.
12) **山口恵子**：眼サルコイドーシス診断の現状と問題点—眼科から—．眼紀 52：627—629, 2001.
13) **びまん性肺疾患に関する調査研究班**：サルコイドーシス．疾病対策研究会(編)：難病の診断と治療指針．六法出版社，東京，60—68, 1997.
14) **Ohara K, Okubo A, Sasaki H, Kamata K**：Intraocular manifestations of systemic sarcoidosis. Jpn J Ophthalmol 36：452—457, 1992.
15) **Takahashi T, Azuma A, Abe S, Kawanami O, Ohara K, Kudo S**：Significance of lymphocytosis in bronchoalveolar lavage in suspected ocular sarcoidosis. Eur Respir J 18：515—521, 2001.
16) **Fletcher RH, Fletcher SW, Wagner EH**：臨床疫学　EBM実践のための必須知識．福井次矢(訳)，メディカル・サイエンス・インターナショナル，東京，45—76, 1999.
17) **平賀洋明**：サルコイドーシス分科会報告．厚生省特定疾患びまん性肺疾患調査研究班　平成3年度研究報告書．33—37, 1992.
18) **平賀洋明**：サルコイドーシス分科会報告．厚生省特定疾患びまん性肺疾患調査研究班　平成元年度研究報告書．23—24, 1990.
19) **若月福美，大西礼子，谷治尚子，松本純子，小暮美津子**：サルコイドーシス眼所見の統計学的検討—その2—．眼臨 92：1114—1117, 1998.
20) **石原麻美，石田敬子，大野重昭**：眼サルコイドーシス診断の手引きの見直し．眼科 39：1093—1098, 1997.
21) **合田千穂，小竹　聡，笹本洋一，吉川浩二，岡本珠美，松田英彦**：サルコイドーシスの診断と眼症状に関する検討．日眼会誌 102：106—110, 1998.
22) **沖波　聡，砂川光子**：隅角に結節性病変を伴うぶどう膜炎の統計的観察．日眼会誌 89：895—900, 1985.
23) **大西克尚，山名泰生，嶺井真理子，中武純二，山本正洋，井上　透**：硝子体中のSnow ballの意義について．眼臨 75：161—165, 1981.
24) **Lieberman L**：Elevation of serum angiotensin-converting-enzyme(ACE) level in sarcoidosis. Am J Med 59：365—372, 1975.
25) **中田安成，片岡幹男，江尻東伍，森　由弘，飛岡徹，前田　剛，**他：臨床検査成績によるサルコイドーシス診断基準の検討．日胸臨 50：924—930, 1991.
26) **Crystal RG, Roberts WC, Hunninghake GW, Gadek JE, Fulmer JD, Line BR**：Pulmonary sarcoidosis：A disease characterized and perpetuated by activated lung T-lymphocytes. Ann Intern Med 94：73—94, 1981.
27) **杉本峯晴，中嶋博徳，安藤正幸，西　隆二，興梠博次，島津和泰，**他：正常胸部X線写真を示すブドウ膜炎症例における肺サルコイドーシスの診断：気管支肺胞洗浄による検討．日胸疾会誌 23：1024—1029, 1985.
28) **原田幸子，佐々木洋，甲田倫子，阿久津行永，佐々木一之**：サルコイドーシスぶどう膜炎での結膜生検の有用性．臨眼 55：1865—1869, 2001.