本邦の眼瞼部Merkel細胞癌の調査結果

松下恵理子，林　暢紹，福島　敦樹，上野　脩幸
高知大学医学部眼科学教室

要　約

目　的：本邦における眼瞼部Merkel細胞癌の治療方法や予後について調査すること．

対象と方法：本邦の111施設で，平成5年1月から平成17年2月の間にMerkel細胞癌と診断された症例を対象とし治療方法と予後について検討した．

結　果：総症例数は21例(男性5例，女性16例)であった．18例(90%)に外科的切除術が施行され，1例に生検後放射線療法，1例に生検後インターフェロン局所注入療法が行われていた．初回治療後3例に再発を認め，1例が局所再発，2例がリンパ節転移であった．今回の期間では腫瘍死はなかった．

結　論：今回の結果からも，Merkel細胞癌の治療法として第一には広範囲切除と放射線療法が勧められると思われるが，今回の調査では検討した症例数が21例と少数で観察期間も短く，さらに治療方法と予後の検討を進める必要がある．(日眼会誌111：459―462，2007)

キーワード：Merkel細胞癌，眼瞼，治療，予後

Evaluation of Treatment and Prognosis of Merkel Cell Carcinoma of the Eyelid in Japan

Eriko Matsushita, Nobutsugu Hayashi, Atsuki Fukushima and Hisayuki Ueno
Department of Ophthalmology and Visual Science, Kochi Medical School

Abstract

***Purpose*：To evaluate retrospectively the management and prognosis of Merkel cell carcinoma of the eyelid in Japanese patients.**

***Subjects and Methods*：Cases diagnosed as Merkel cell carcinoma of the eyelid from January 1993 to February 2005 in 111 institutions in Japan were included in this retrospective study. Management and prognosis were evaluated.**

***Results*：The total number of cases enrolled was 21(5 male and 16 female patients). Excision of the tumor was carried out in 18 cases. Two cases were treated with either irradiation or local injection of interferon after biopsy of the tumor. After initial treatment, there were recurrences in 3 cases；local recurrence in one case and nodal metastasis in two cases. No patient died because of Merkel cell carcinoma of the eyelid.**

***Conclusions*：Excision with wide surgical margins with irradiation is recommended as the first choice of treatment for Merkel cell carcinoma of the eyelid. Because the number of patients was only 21 and the duration of observation was short, further investigation is necessary to determine the optimal management and more accurate prognosis for Merkel cell carcinoma.**

Nippon Ganka Gakkai Zasshi(J Jpn Ophthalmol Soc 111：459―462, 2007)

Key words：Merkel cell carcinoma, Eyelid, Management, Prognosis

I　緒　言

Merkel細胞癌は皮膚の感覚受容器であるMerkel細胞由来とされる悪性度の高い皮膚腫瘍の一つである．本腫瘍の臨床的特徴は高齢者に多く，顔面・頸部に好発し，外見的には光沢ある淡紅色～暗赤色，弾性硬を呈する．一般的に転移しやすく予後不良とされており，治療としては拡大切除と，リンパ節郭清・放射線療法が推奨

別刷請求先：783-8505　南国市岡豊町小蓮　高知大学医学部眼科学教室　松下恵理子　E-mail：im36@kochi-u.ac.jp
(平成18年8月14日受付，平成18年12月15日改訂受理)
Reprint requests to：　Atsuki Fukushima, M.D., Ph.D.　Department of Ophthalmology and Visual Science, Kochi Medical School. Kohasu, Oko-cho, Nankoku-city 783-8505, Japan
(Received August 14, 2006 and accepted in revised form December 15, 2006)

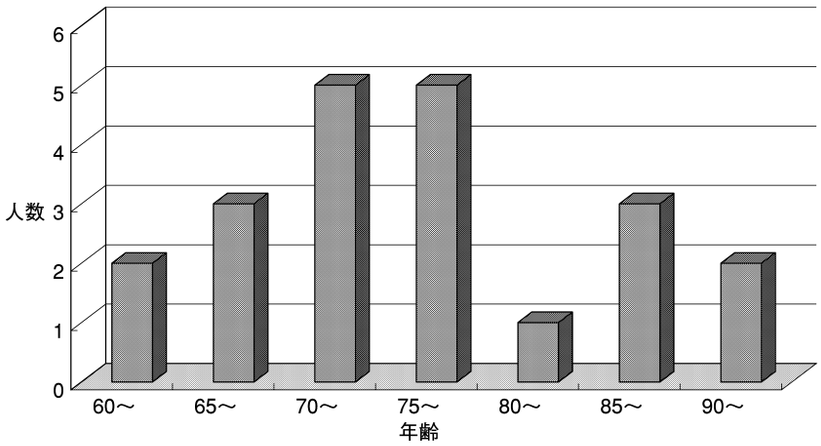

図1 年齢分布.

されている[1]．しかし，頻度は比較的まれであるため，その実態については不明な点が多く未だ一定の治療方法が確立されてない．今回我々は全国111の大学病院を主とした眼科施設にアンケート調査を実施しその結果について考察した．

II 対象と方法

対象は全国大学病院および関連施設と，大阪赤十字病院，河北総合病院，癌研究会付属病院，国立がんセンター中央病院，国立金沢病院，国立病院機構岡山医療センター，さいたま赤十字病院，静岡県立静岡がんセンター，市立宇和島病院，聖隷浜松病院，日本海員掖済会門司病院，ますだ眼科(富山県，富山市)の111施設とし，平成5年1月以降平成17年2月までに病理組織的検索にてMerkel細胞癌と確定診断された症例の初発年齢，腫瘍の大きさ，切除方法，転移の有無，後療法，その後の転帰を主項目としたアンケート方式による調査を行った．

III 結　　果

1．回 答 率

調査対象施設111施設のうち，78施設から有効回答があり(有効回答率70.3%)，そのうち，Merkel細胞癌の経験ありと回答した施設は17施設(全体の21.8%)であった．

2．症例数，性別，年齢分布

集計された総症例数は21例で，内訳は男性5例，女性16例，平均年齢75.1歳(60～93歳)，内訳は図1に示すように70代が最多であった．全症例の詳細を表1に示す．このうち記載が詳細であった20症例において，以下の検討を行った．

3．腫瘍発生部位，大きさ，転移

腫瘍発生部位は，左上眼瞼が12例と過半数を占め，次いで右上眼瞼4例，左下眼瞼3例，右下眼瞼1例と上眼瞼に多い傾向にあった．大きさは10～20 mmが最多で11例，次いで10 mm以下が4例，20 mm以上が3例，無回答2例であった．色調は赤色9例，淡赤色5例，暗褐色～赤褐色4例，正常皮膚色2例であった．

1例に初診時頸部リンパ節転移を認め，触診と超音波検査で確認されていた．転移の検索方法については記載ないものも多かったが，記載されている症例ではガリウムシンチグラフィー，磁気共鳴画像(MRI)，コンピューター断層撮影法(CT)の組合わせで検索されていた．

4．治 療 方 法

原発巣の治療としては，切除術が18例(90%)に施行されていた．そのうち，切除前に生検による確定診断がなされていたのが14例あり，9例で切除断端確認のため術中迅速病理診断を行っていた．Safety marginは，3～5 mmが7例と最多で，1～2 mm：5例，6 mm以上：2例，0 mm：1例，不明：3例とさまざまであった．

術後療法として放射線療法を行った症例は8例あり，切除術時のsafety marginとの関連は1～2 mmのものが1例，3～5 mmが3例，6 mm以上が1例，不明が2例とさまざまであった．1例は生検のみ行った症例であった．

切除術が施行されていなかった症例は2例あり，1例は上記の生検後放射線療法単独，もう1例は生検後インターフェロンβの局所療法単独であった．

初回治療でリンパ節郭清が行われていたのは初診時に頸部リンパ節転移が認められた症例のみであり，他に初回治療からリンパ節郭清の行われた症例はなかった．全身化学療法を行った症例はなく，その他の治療方法としては前述したインターフェロン局注療法のみであった．

5．転　　帰

経過観察期間は平均19か月(4か月～7年3か月)であった．3例(15%)に治療後の再発や転移を認めた．そのうち局所再発は1例で，この症例では初回治療で生検後放射線治療のみ行われ，8か月後に腫瘤の再発を認めていた．またリンパ節転移を認めた症例が2例あった．1例は初回治療で治療的生検のみで後療法は行っていな

表 1　全症例の治療方法と経過

症例	初発年齢	性別	部位	大きさ	色調	可動性	転移	生検	術中迅速病理	safety margin	再建	リンパ郭清	放射線療法	化学療法	他	最終観察期間	再発転移	腫瘍死
1	77 歳 3 か月	女性	左上眼瞼腫瘤	13×10	正常色調	あり	なし	あり	なし	0	なし	なし	なし	なし	なし	1 年 2 か月	あり	なし
2	73 歳 3 か月	男性	左上眼瞼腫脹	24×11	赤色調	不明	なし	あり	なし	生検のみ	なし	なし	なし	なし	IFN 局注	3 年 11 か月	なし	なし
3	73 歳 2 か月	女性	左上眼瞼腫瘤	14× 7	正常色調	不明	記載なし	あり	なし	2 mm	なし	なし	あり　60 Gy	なし	なし	3 年	なし	なし
4	75 歳	男性	右上眼瞼	13× 7	赤色	あり	なし	なし	なし	不明	あり	なし	なし	なし	なし	3 年	なし	なし
5	61 歳	女性	左上眼瞼	記載なし	暗赤色	なし	なし	あり	あり	5 mm	あり	なし	あり　施行中	考慮中	考慮中	経過観察中	なし	なし
6	93 歳 0 か月	男性	左上眼瞼	10×20	淡紅色	なし	なし	あり	なし	3 mm	あり	なし	なし	なし	なし	4 か月で他病死	なし	なし
7	75 歳	男性	左上眼瞼	5× 2	赤色強い	なし	なし	あり	あり	3 mm	あり	なし	あり	なし	なし	2 年 2 か月	なし	なし
8	65 歳	女性	左上眼瞼	10× 5	淡赤色	なし	なし	なし	あり	5 mm	あり	なし	なし	なし	なし	1 年 0 か月	なし	なし
9	82 歳	女性	左上眼瞼	10× 5	淡赤色	あり	なし	なし	なし	1 mm	なし	なし	なし	なし	なし	1 年 6 か月	なし	なし
10	77 歳 9 か月	男性	左下眼瞼	13× 8	暗赤色	なし	なし	あり	あり	8 mm	あり	なし	なし	なし	なし	1 年 0 か月	なし	なし
11	90 歳	男性	左下眼瞼	14×16	赤褐色	不明	なし	あり	なし	3.2 mm	不明	なし	なし	なし	なし	6 か月	なし	なし
12	78 歳 6 か月	女性	右上眼瞼	30×17	ピンク	なし	なし	あり	あり	5 mm	あり	なし	なし	なし	なし	6 か月	なし	なし
13	70 歳 2 か月	女性	左上眼瞼	7× 4	発赤すこし	あり	なし	あり	あり	2 mm	あり	なし	なし	なし	なし	転院のため不明	不明	不明
14	67 歳 5 か月	女性	左上眼瞼	2× 4	赤色	なし	なし	あり	あり	15〜20 mm	あり	あり	あり	なし	なし	1 年 7 か月	リンパ節転移	なし
15	67 歳	女性	左上眼瞼	3× 5	暗赤色	あり	なし	あり	あり	2 mm	不明	なし	なし	なし	なし	1 年 10 か月	なし	なし
16	70 歳 8 か月	女性	左上眼瞼	10× 4.5	赤色	あり	なし	あり	あり	5 mm	あり	なし	あり	なし	なし	1 年 1 か月	なし	なし
17	60 歳	女性	左下眼瞼腫瘤	15× 5	赤色調	なし	頸部リンパ節	あり	なし	不明	なし	あり	あり	なし	なし	8 か月	あり　再切除	なし
18	73 歳	女性	右下眼瞼	17× 7	赤色	不明	不明	あり	なし	2 mm	あり	なし	なし	なし	なし	6 か月	なし	なし
19	89 歳	女性	右上眼瞼	記載なし	赤色	なし	なし	あり	なし	不明	なし	なし	あり	なし	なし	7 年 3 か月	なし	なし (肺炎で死亡)
20	87 歳 6 か月	女性	右上眼瞼	11× 9	赤色	あり	不明	あり	なし	不明	なし	なし	あり	なし	なし	8 か月	なし	なし
21	88 歳	女性	以降の項目は不明															

IFN 局注：インターフェロン局所注入

かった症例で，4 か月後にリンパ節転移を認め，眼窩部，顎下腺部に放射線治療 60 Gy 照射を施行していた．もう 1 例は，初回手術で 15 mm の safety margin での摘出術が行われており，後療法として眼窩部に 50 Gy の放射線治療を行っていたが，16 か月後に頸部リンパ節転移を認めたため，リンパ節郭清と放射線治療(50 Gy)が行われていた．いずれの症例もその後数か月間の経過観察では再発は認めておらず，今回の症例のなかでは腫瘍死は認めていない．治療方法別の再発の有無を図 2 に示す．

Ⅳ　考　　按

Merkel 細胞癌は，1972 年に Toker[2]が未分化上皮性腫瘍細胞の特徴と索状の増殖形態を示す皮膚原発腫瘍を trabecular carcinoma of the skin として最初に報告した．その後 1978 年，Tang ら[3]が電子顕微鏡的観察から，腫瘍細胞の胞体内に皮膚の感覚受容器である Merkel 細胞と同様の神経分泌顆粒を認めたことから，Merkel 細胞由来の腫瘍であると報告し，以来 Merkel 細胞癌と呼称されているが，未だ明確な結論が得られていない．

予後に関しては，皮膚科領域における Pectasides ら[4]の調査では，外科的切除術施行後の局所再発が 27〜 60%，所属リンパ節転移 45〜91%，遠隔転移が 18〜 52% にみられたとしている．また Peters ら[5]の眼瞼の Merkel 細胞癌の報告では，14 症例のうち 21% に局所再発を認め，1 例は Merkel 細胞癌の転移により死亡したとあり，他にもこれまでの報告では Merkel 細胞癌は転移しやすく悪性度が高いとされている[6)7)]．

治療としては十分な safety margin をとった切除を行い，腫大した所属リンパ節を触知する場合や画像診断により腫大リンパ節が確認される場合はリンパ節郭清を行うとされている[1]．後療法としては Merkel 細胞癌は放射線感受性が比較的高く，放射線療法が推奨されている．放射線療法については Longo ら[8]が全身の Merkel 細胞癌に対する調査を行い，手術療法単独では 15% に局所再発，26% にリンパ節転移，13% に遠隔転移を認めたが，手術後後療法として放射線療法を行った群では局

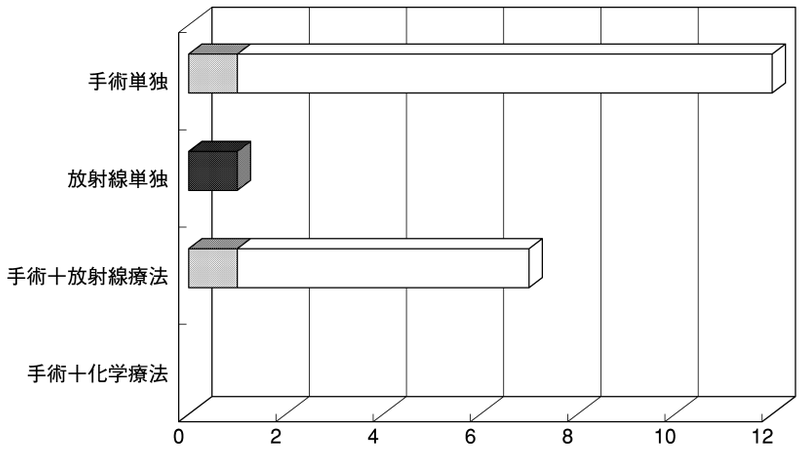

図 2 初回治療と再発例.
■：局所再発あり，□：リンパ節転移での再発，□：再発なし

所再発1％，リンパ節転移8％，遠隔転移4％であり，放射線療法は局所再発・リンパ節転移の予防に重要との報告がある．遠隔転移を認める場合には多剤併用での化学療法が行われているが，放射線療法ほど感受性は高くなく，副作用が強い[1)5)]．

Longo ら[8)]の報告には広範囲切除と追加療法として放射線療法が勧められるとしている．今回の調査で再発を認めたものが3例(局所再発1例，リンパ節転移2例)あり，そのうち2例は放射線療法単独あるいは外科的切除単独で治療されていた症例であった．しかし，今回の我々の調査で再発したもう1例は，十分な safety margin と放射線療法が行われていたが術後16か月後に頸部リンパ節転移を認めている．その一方，手術単独治療でも12例中11例は観察期間中再発しておらず，同じ Merkel 細胞癌でも症例により悪性度に差があると考えられる．過去の報告でも，インターフェロン局所注射単独[9)]や，放射線療法単独[10)]でも良い結果の得られている症例もあり，悪性度の低い症例も存在する．予後不良の因子としては2 cm 以上の腫瘍径を有するもの，診断時に転移を有するもの，組織学的に血管・リンパ管侵襲を認めるもの，small cell type のものは予後が不良であるとされているが[11)]，今回の調査では予後を判断する因子までは検討できなかった．今回のアンケート調査で詳細な情報を得ることができた症例は20例と少数で観察期間も短く，今後とも症例を蓄積し safety margin の広さや，有効な後療法，予後不良の因子などの検討を進める必要がある．

今回アンケートにご協力いただきました全国の医療機関および諸先生方に深謝いたします．

文　献

1) **佐々木健司**：メルケル細胞癌．形成外科 46：72—73, 2003.
2) **Toker C**：Trabecular carcinoma of the skin. Arch Dermatol 105：107—110, 1972.
3) **Tang CK, Toker C**：Trabecular carcinoma of the skin. An ultrastructural study. Cancer 42：2311—2321, 1978.
4) **Pectasides D, Pectasides M, Economopoulos T**：Merkel cell cancer of the skin. Ann Oncol 17：1489— 1495, 2006.
5) **Peters GB III, Meyer DR, Shields JA, Custer PL, Rubin PA, Wojno TH,** et al：Management and prognosis of Merkel cell carcinoma of the eyelid. Ophthalmology 108：1575—1579, 2001.
6) **Hitchcock CL, Bland KI, Laney RG III, Franzini D, Harris B, Copeland EM III**：Neuroendocrine (Merkel cell) carcinoma of the skin. Its natural history, diagnosis, and treatment. Ann Surg 207：201—207, 1988.
7) **Poulsen M**：Merkel-cell carcinoma of the skin. Lancet Oncol 5：593—599, 2004.
8) **Longo MI, Nghiem P**：Merkel cell carcinoma treatment with radiation. A good case despite no prospective studies. Arch Dermatol 139：1641—1643, 2003.
9) **小松丈記，林　暢紹，上野脩幸，横川真紀，岩垣正人，小玉　肇，**他：眼瞼原発のメルケル細胞癌に対するインターフェロン-β局所注射治療—症例報告—．眼紀 53：659—663, 2002.
10) **Mortier L, Mirabel X, Fournier C, Piette F, Lartigau E**：Radiotherapy alone for primary Merkel cell carcinoma. Arch Dermatol 139：1587—1590, 2003.
11) **真鍋俊明，福岡恵子**：皮膚に発生する神経内分泌腫瘍．病理と臨床 17：1283—1289, 1999.