前房蓄膿様所見を示した食道原発の転移性虹彩腫瘍の1例

木内　克治[1)]，木本　高志[1)]，高橋　寛二[2)]，嶋　千絵子[1)]，西村　哲哉[1)]，松村　美代[2)]
[1)]関西医科大学附属滝井病院眼科学教室，[2)]関西医科大学附属枚方病院眼科学教室

要　約

背　景：悪性腫瘍の虹彩への転移はまれである．今回食道癌の虹彩転移の一例を経験した．

症　例：58歳の男性で左眼の充血を主訴に当科を受診した．既往として食道扁平上皮癌の手術歴があった．初診時矯正視力は両眼1.2であり，眼圧は両眼18 mmHgであった．左眼虹彩表面の2時の部位に灰白色の凹凸不整な腫瘤を認め，前房内には白色の綿花様物質が前房蓄膿様に貯留してみられた．全身検索では転移はみられなかったがその後，左眼の眼圧が34 mmHgに上昇し疼痛を生じたので，生検目的で周辺虹彩切除術を行った．病理組織所見から食道扁平上皮癌の虹彩への転移と診断された．入院時に行った画像検査にて全身転移がみられ，虹彩腫瘍には総量40 Gyの放射線を照射した．その後眼圧は下降し疼痛は消失した．

結　論：食道原発の転移性虹彩腫瘍は前房蓄膿様の特徴的所見を示すことがある．転移性虹彩腫瘍に対する治療として放射線療法が有効であった．(日眼会誌111：735―740，2007)

キーワード：食道扁平上皮癌，綿花様物質，前房蓄膿様，放射線療法

A Case of Metastasis of a Squamous Esophageal Cancer to the Iris with Resemblance to Hypopyon

Katsuji Kiuchi[1)], Takashi Kimoto[1)], Kanji Takahashi[2)], Chieko Shima[1)]
Tetsuya Nishimura[1)] and Miyo Matsumura[2)]
[1)]*Department of Ophthalmology, Kansai Medical University Takii Hospital*
[2)]*Department of Ophthalmology, Kansai Medical University Hirakata Hospital*

Abstract

***Background*：Metastasis of a malignant tumor to the iris is rare. We treated a patient with such a metastasis from esophageal cancer.**

***Case*：A 58-year-old man who had had an operation for squamous esophageal cancer complained of conjunctival injection affecting the left eye. On examination, visual acuity in both eyes was 1.2, and intraocular pressure (IOP) in both eyes was 18 mmHg. A grayish tumor with irregular contours was found on the surface of the iris of the left eye at 2 o'clock, and cottonlike material was pooled in the anterior chamber. No metastases elsewhere in the body were clinically evident. After IOP rose to 34 mmHg accompanied by ocular pain, we performed a peripheral iridectomy for diagnosis. Pathologic findings indicated squamous esophageal cancer metastatic to the iris. Metastases to lung and liver were found by computed tomography shortly after hospitalization. Radiotherapy 40 Gy was applied to the iris tumor. IOP then fell, and ocular pain disappeared.**

***Conclusion*：Metastasis of a squamous esophageal cancer to the iris can resemble a hypopyon. Radiotherapy was effective in this patient.**

Nippon Ganka Gakkai Zasshi (J Jpn Ophthalmol Soc 111：735―740, 2007)

Key words：Squamous esophageal cancer, Cottonlike material, Hypopyon, Radiotherapy

I　緒　言

悪性腫瘍の眼内への転移は比較的まれであると考えられてきたが，近年報告例が増加している[1)~5)]．しかし，大部分は脈絡膜への転移であり，虹彩毛様体への転移はきわめて少ない[6)~8)]．そのうちの約半数は肺癌が原発と

別刷請求先：536-0023　大阪市城東区東中浜6―8―16　木内　克治　E-mail：kiuchi0601@rg8.so-net.ne.jp
(平成19年1月10日受付，平成19年4月6日改訂受理)
Reprint requests to：　Katsuji Kiuchi, M. D.　Department of Ophthalmology, Kansai Medical University Takii Hospital. 6-8-16 Higashinakahama, Joto-ku, Osaka 536-0023, Japan
(Received January 10, 2007 and accepted in revised form April 6, 2007)

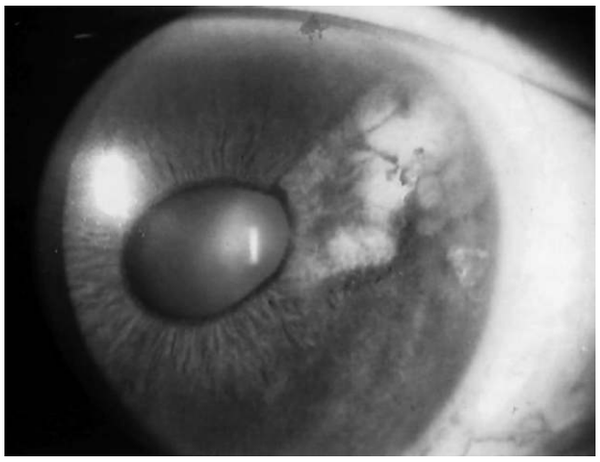

図 1　初診時左眼前眼部写真.
2時の部位に凹凸不整な白色腫瘤がみられる．左眼の矯正視力は1.2.

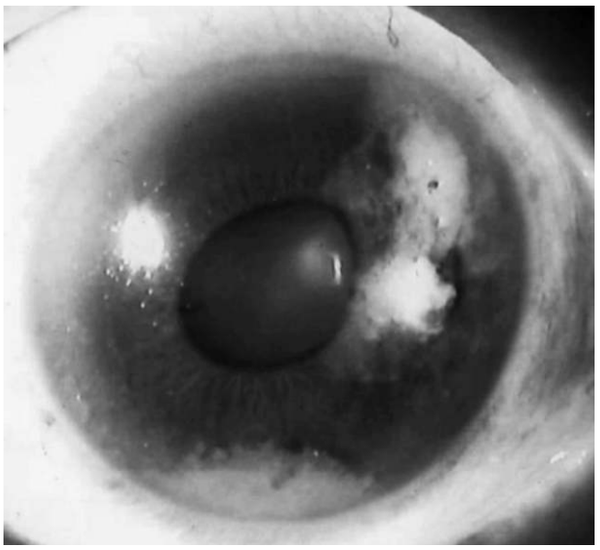

図 2　初診から2か月後の左眼の前眼部写真.
初診時と比較して結節状腫瘤は明らかに増大している．前房内には前房蓄膿様の白色の綿花様物質がみられる．左眼の矯正視力は1.2.

診断されている[7)9)10)]．著者らは食道扁平上皮癌の術後患者の虹彩にみられた腫瘤に対して周辺虹彩切除を行い，組織学的検討から確定診断に至った食道原発の転移性虹彩腫瘍の1例を経験したので報告する．

II　症　　例

患　者：58歳，男性

初　診：2005年9月1日

主　訴：左眼結膜充血

現病歴：3日前から左眼結膜の充血を生じ，症状の改善がみられないため，関西医科大学附属病院眼科(以下，当科)を受診した．

既往歴：2005年3月：食道扁平上皮癌に対し，放射線療法および化学療法

2005年5月：食道亜全摘術

2005年8月：化学療法

初診時所見：視力は右0.6(1.2×＋1.50 D⌒cyl－0.5 D Ax 80°)，左0.6(1.2×＋1.00 D⌒cyl－0.5 D Ax 115°)．眼圧は右18 mmHg，左18 mmHgであった．左眼球結膜には毛様充血が軽度みられ，角膜には微細な後面沈着物がみられた．前房には中等度の浮遊細胞と軽度のフレアーと前房蓄膿様に白色の綿花様物質がみられ，虹彩毛様体炎と診断した．虹彩表面には2時の部位に灰白色の凹凸不整な腫瘤がみられた(図1)．中間透光体および眼底には異常がなかった．右眼に異常はなかった．

臨床経過：食道癌の既往歴があったことから転移性虹彩腫瘍を疑い外科に全身検索を依頼したが，胸腹部CTによる画像検査上では腫瘍の全身への転移を示唆する所見はなかった．血液腫瘍マーカーCEAは正常範囲内であった．左眼の虹彩毛様体炎に対し0.1%リン酸ベタメタゾン点眼にて経過をみたところ，約4週間で結膜充血および虹彩毛様体炎の所見は消失し，前房蓄膿様の白色の綿花様物質および虹彩表面の腫瘤は減少した．しかし10月24日に左眼の霧視および眼痛を主訴に来院した．左眼眼圧が34 mmHgと高眼圧がみられ，虹彩の結節状腫瘤の増大がみられた．交感神経β遮断薬点眼および炭酸脱水酵素阻害剤の内服にもかかわらず眼圧の下降がみられず，虹彩腫瘤の増大をみたことから転移性虹彩腫瘍を疑い，前房水による細胞診を行ったが確定診断に至らなかったため，11月16日に虹彩生検目的にて当科に入院となった．

入院時所見：視力は右0.6(1.2×＋1.50 D⌒cyl－0.5 D Ax 80°)，左0.6(1.2×＋1.00 D⌒cyl－0.5 D Ax 115°)．眼圧は右15 mmHg，左45 mmHgであった．右眼に異常はなく，左眼結膜には毛様充血が軽度みられ角膜には高眼圧による浮腫を軽度認めた．前房には多数の炎症細胞，前房蓄膿様の白色の綿花様物質がみられた．虹彩には1時から4時の部位に白い結節状腫瘤がみられ，初診時と比較して明らかに増大していた(図2)．中間透光体は透明で，眼底には視神経乳頭下方にはけ状の網膜出血が1か所みられた以外に異常はなかった．耳側および下方隅角には白色の綿花様物質(図3)がみられ，下方および鼻側に周辺虹彩前癒着がみられた．超音波生体顕微鏡検査では腫瘤病変部位に一致して虹彩の肥厚がみられ，隅角は虹彩実質よりやや高反射を示す腫瘤の一部によって埋まっていた(図4)．

虹彩腫瘍の確定診断目的にて，11月18日に周辺虹彩切除術および前房水の採取を施行した．切除した虹彩は10%ホルマリン固定の後パラフィン包埋し，4 μm厚の組織切片を作製した後にヘマトキシリン・エオジン染色および免疫染色を行い，形態的，免疫組織化学的に検討した．

術中採取した前房水からの細胞診では扁平上皮癌細胞が検出され，食道扁平上皮癌からの転移が示唆された．切除した虹彩腫瘍の病理組織では，虹彩の前面から実質にかけてシート状に重層に増殖した異型性の強い細胞がみられた(図 5 a)．強拡大像にて，エオジン好性の豊富な細胞質と大きな核小体をもつ異型性の強い細胞の増殖がみられた(図 5 b)．腫瘍細胞が虹彩実質にも存在し悪性黒色腫が否定できなかったため，悪性黒色腫の特異マーカーである S-100，HMB 45 の免疫染色，上皮系細胞に特異性のある AE 1，AE 3 の免疫染色を行った．その結果，S-100，HMB 45 の免疫染色は陰性であったことから悪性黒色腫が否定され，AE 1，AE 3 の免疫染色にて陽性であったことから腫瘍は上皮系細胞由来と同定された(図 6)．以上のことから食道扁平上皮癌由来の転移性虹彩腫瘍と診断した．

入院時の胸部レントゲン写真および胸部造影 CT では，右上肺野および中肺野に腫瘍陰影がみられ(図 7)，腹部造影 CT では肝臓に腫瘍の転移を疑わせる所見がみられた．腫瘍マーカーは CEA が 8.6 ng/ml(正常 5 ng/ml 以下)，SCC 抗原が 20.4 ng/ml(正常 1.5 ng/ml 以下)と高値であった．虹彩腫瘍に対して総量 40 Gy の放射線療法を施行した．放射線療法終了後は虹彩腫瘤の増大はみられず前房内の炎症は減少し眼痛は消失した(図 8)．12 月 22 日の左眼の矯正視力は 0.15 で，眼圧は交感神経 β 遮断薬点眼および炭酸脱水酵素阻害剤内服下にて 26 mmHg であった．



図 3　隅角所見(左眼，耳側)．
虹彩表面に白色の腫瘍細胞がみられ，虹彩前癒着および隅角への腫瘍細胞の浸潤がみられる．

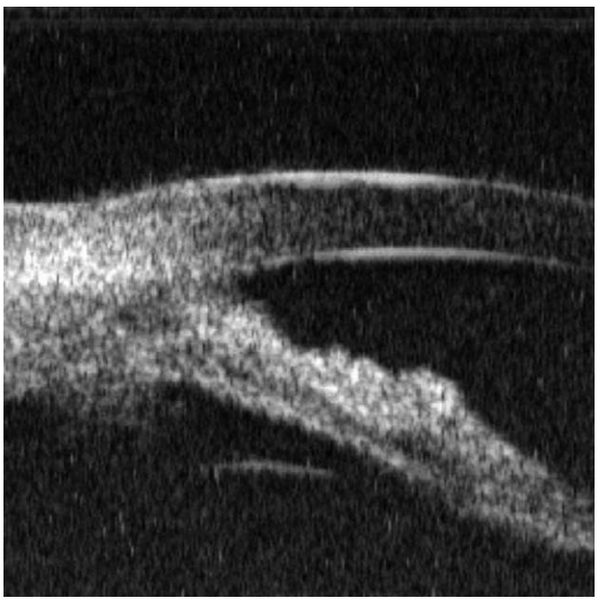

図 4　左眼の超音波生体顕微鏡写真．
左眼の耳側方向の超音波生体顕微鏡所見を示す．腫瘤病変部位に一致して虹彩の肥厚がみられ，隅角は虹彩実質よりやや高反射の腫瘍組織と思われるもので埋まっている．

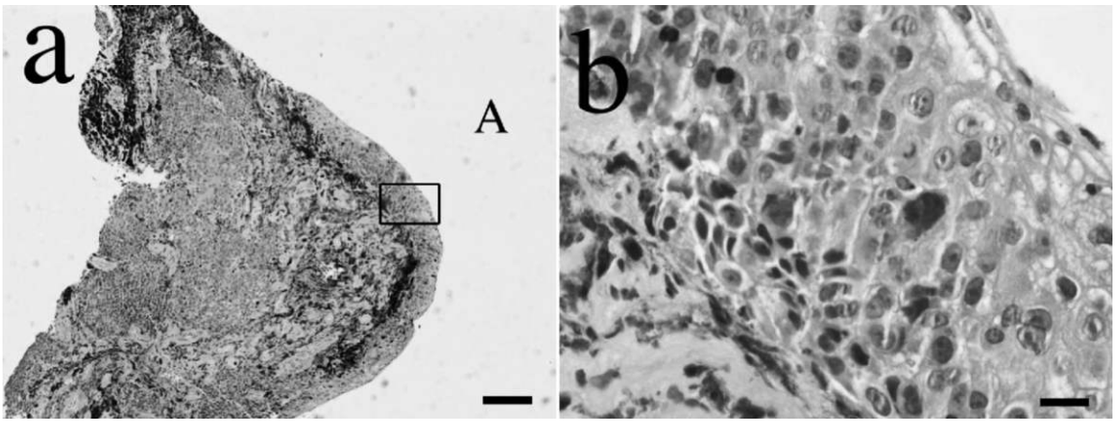

図 5　切除された虹彩のヘマトキシリン・エオジン染色像．
a：弱拡大：写真右側が虹彩前方を示す(A)．虹彩の前面から実質にかけてシート状，重層に増殖した異型性の強い細胞がみられる．Bar：840 μm．
b：強拡大：a における□内の拡大像を示す．エオジン好性の細胞質が豊富な大きな核小体をもつ異型性の強い細胞の増殖がみられる．Bar：84 μm．

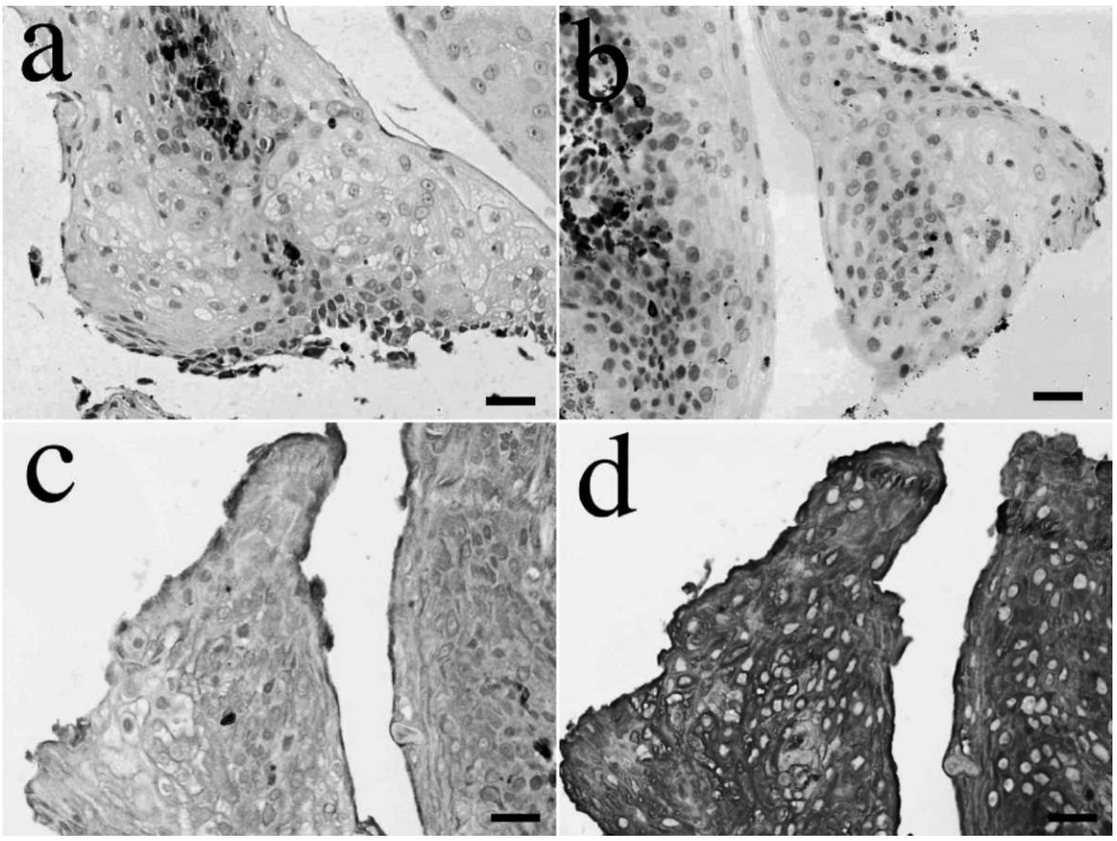

図 6．切除された虹彩の免疫染色像．

a：S-100 免疫染色：陰性を示す．Bar：170 μm．
b：HMB 45 免疫染色：陰性を示す．Bar：170 μm．
c：AE 1 免疫染色：陽性を示す．Bar：170 μm．
d：AE 3 免疫染色：陽性を示す．Bar：170 μm．

悪性黒色腫の特異マーカーである S-100，HMB 45 に対する免疫染色は陰性であり，上皮系細胞の特異マーカーである AE 1，AE 3 に対する免疫染色は陽性である．

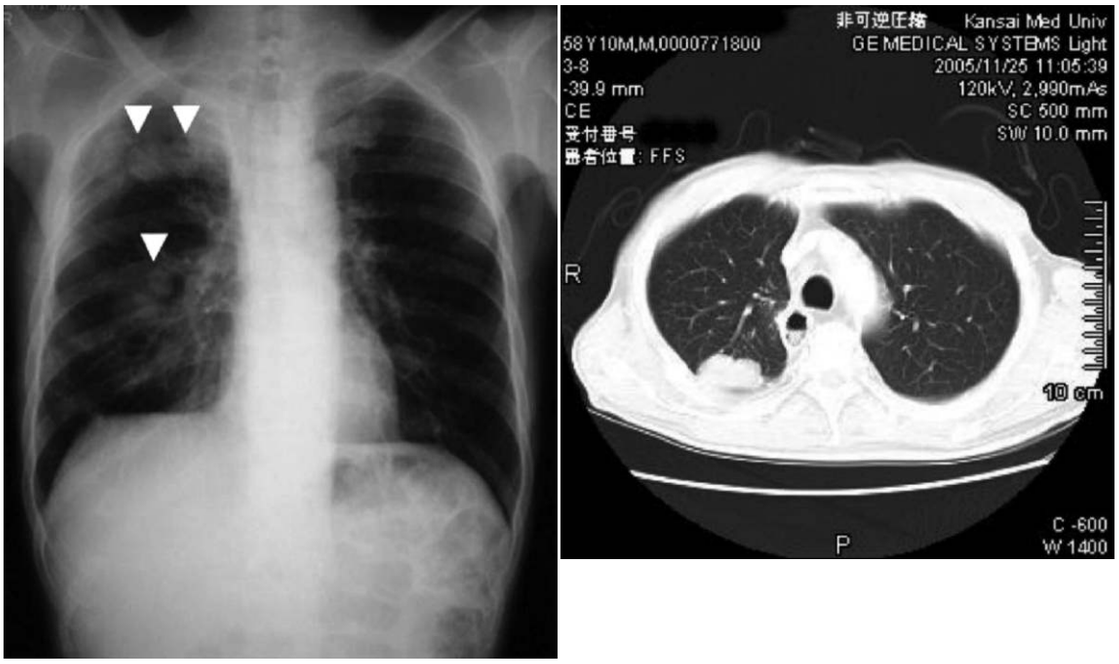

図 7 入院時胸部レントゲン写真および胸部造影 CT 写真．

胸部レントゲン写真(左)では右上肺野および中肺野に腫瘍陰影(矢頭)がみられ，胸部造影 CT(右)でも同部位に転移巣がみられる．

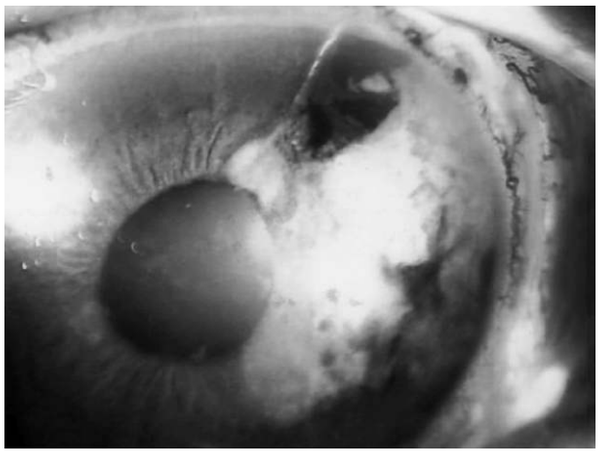

図 8　放射線療法後の左眼の前眼部写真.
左眼の矯正視力は0.15，眼圧は交感神経β阻害点眼および炭酸脱水酵素阻害剤内服下にて26 mmHgとなり眼痛は消失した.

その後，肺および肝臓の転移性腫瘍に対する化学療法のため他院へ転院となったが，多臓器不全のため2006年3月22日に死亡した．眼科初診から約6か月後であった.

III　考　　按

悪性腫瘍のぶどう膜への転移は従来考えられていたよりも高頻度と思われるが，虹彩への転移はきわめて少ない[11)12)]．Shieldsらはぶどう膜への転移があると診断された患者420人，520眼を調べたところ，9％に虹彩への転移があったと報告している[6)]．小田らは剖検した担癌患者の1,182症例中15症例(1.3%)にぶどう膜転移を認めており[13)]，箕田らはぶどう膜転移117症例のうち13例が虹彩転移であったとしている[12)]．虹彩への転移が少ない理由として堀内らによれば，解剖学的に虹彩毛様体は脈絡膜と比べると血管分布が少なく循環血液量が少ないこと，虹彩毛様体は筋組織により絶えず運動しているため，腫瘍細胞の定着および発育が阻止されることなどが考えられている[14)]．並木らは，虹彩・毛様体への転移を来した悪性腫瘍の原発巣として，男性では肺癌が，女性では乳癌が最も多いと報告している[15)]．Shieldsらは転移性虹彩腫瘍の原発巣として乳癌からのものが40％と最も多く，次いで肺癌が28％であり，食道癌原発のものはわずか2％であったと報告している[16)]．食道癌を原発とするものは著者の調べた限りでは，本邦では原ら[17)]，熊野ら[18)]の2症例しか報告されておらず，本症例はきわめてまれな症例と思われる.

転移性虹彩腫瘍の自覚症状として視力低下，充血，眼痛などがあり，他覚所見として虹彩腫瘤，虹彩毛様体炎，続発性緑内障の所見をとることがある[8)19)]．本症例においても，左眼の毛様充血，微細な角膜後面沈着物，前房中に中等度の細胞がみられ虹彩毛様体炎を生じていた．中西らは，悪性リンパ腫の虹彩浸潤による虹彩炎に対し，初期にはリン酸ベタメタゾン点眼およびトロピカミド点眼にて虹彩炎の症状の軽快を得ることができたが徐々に薬物に対する反応が悪くなったと報告している[20)]．本症例においてもリン酸ベタメタゾン点眼にて自覚症状および他覚所見の改善が初期にはみられたが，2か月後には炎症が再燃し，眼圧上昇による眼痛を生じた．従来の報告においても60％以上の症例は続発緑内障が出現しているが，その発症機序としては，腫瘍による隅角の直接的な機械的閉塞，腫瘍の隅角部線維柱帯への直接浸潤[21)]，前房内へ脱落した腫瘍細胞による隅角線維柱帯間隙の閉塞[22)]，二次的な虹彩毛様体炎によるもの[23)]があげられる．本症例では虹彩の白色の結節状腫瘤は1時から4時の部位に限局しており，白色の浮遊細胞による特異な前房蓄膿様所見を生じ，超音波生体顕微鏡検査にて隅角部が腫瘍細胞様物質で閉塞していることが確認されたことから，前房内に脱落した腫瘍細胞による隅角線維柱帯間隙の閉塞および二次的な虹彩毛様体炎が眼圧上昇の原因と考えられた．また，虹彩にみられた白色の結節状腫瘤は経過観察していた2か月の間に明らかに増大していた．過去の報告でも同様の経過が報告されている[8)24)]．虹彩に結節状病変をみた場合，特に全身に悪性腫瘍の既往がある場合は注意深い観察が必要である.

熊野らは，前房蓄膿があり，虹彩腫瘍の吸引細胞診にて扁平上皮癌と診断した食道原発の虹彩腫瘍の症例を報告[18)]しているが，本症例でも前房蓄膿様の白色の綿花様物質がみられた．切除した虹彩腫瘍の病理組織でシート状に重層に増殖した異型性の強い細胞がみられたことと，前房水の細胞診で扁平上皮癌細胞が検出されたことから，白色の綿花様物質は，結節状腫瘤から脱落した腫瘍細胞と考えられる．著者の調べた限りでは，他の転移性虹彩腫瘍で白色の浮遊細胞による特異な前房蓄膿様所見の報告はない．このことから白色綿花様の前房蓄膿様所見は扁平上皮癌由来の虹彩腫瘍の特徴的所見ではないかと考えられる.

本症例では，9月1日の初診時には虹彩に白色の結節状腫瘤がみられ，食道扁平上皮癌に対する手術の既往から癌の全身転移を疑い，全身の画像検査および血液腫瘍マーカーであるCEA，SCC抗原の検査を行ったが異常はなかった．しかし，2か月後の入院時には画像検査にて肺および肝臓に転移巣がみられ，血液腫瘍マーカーであるSCC抗原は高値を示していた．このことから初診時転移性虹彩腫瘍を疑った時点で前房水採取による細胞診もしくは組織生検を行っておくべきだったと考える．本症例では虹彩の白色の結節状腫瘤の増大がみられた時点で，外来にて前房水採取による細胞診を行ったが有意な所見が得られず，入院後に再度前房水採取による細胞診および周辺虹彩切除による病理組織学的検索を行っ

た．その結果，細胞診で扁平上皮癌細胞が同定され，また切除した虹彩の病理組織にて食道扁平上皮癌由来の転移性虹彩腫瘍と診断された．転移性虹彩腫瘍の治療法としては，保存的には放射線療法，化学療法，免疫療法，内分泌療法，光凝固，冷凍凝固などがあり，外科的には虹彩切除術，眼球摘出術などがあげられる[25]．一般的にぶどう膜への転移は悪性腫瘍の全身撒布を示すものとされ[19]，虹彩毛様体腫瘍の手術後の余命は平均5.4か月であるとの報告がある[9]．本症例では初診から死亡までの期間は約6か月であった．このことから転移性虹彩腫瘍と診断したときには余命を念頭に置き，生活の質の向上を第一に考えて治療方針を考える必要があると思われる．緒方らは隅角に浸潤していない転移性虹彩腫瘍の症例に対し，視力保存と緑内障予防のため腫瘍を含んだ虹彩全幅切除を行い良好な術後経過を報告している[26]．本症例では，眼科的治療として計40 Gyの放射線治療を行ったところ，虹彩の結節状腫瘤の増大はなく，眼圧も20 mmHg台に安定し，眼痛も消失したことから患者の生活の質は改善したものと思われる．

今回，虹彩に限局して腫瘤を認め，虹彩生検にて診断が確定した食道原発の転移性虹彩腫瘍の一例を経験した．本症例では白色綿花様の特異な前房蓄膿様所見を示した．悪性腫瘍の既往歴があり虹彩への浸潤が疑われる場合は積極的な虹彩生検が有意義であると考えられる．

文　献

1) **栃谷百合子，森　圭介，米谷　新**：治療前後でインドシアニングリーン色素の残留組織染の変化のみられた転移性脈絡膜腫瘍の1例．日眼会誌110：205―210, 2006.
2) **松山加耶子，西村哲哉，和田光正，垰本　慎，松原　孝，大山奈美，**他：化学療法により続発性網膜剝離が消失した転移性脈絡膜腫瘍の1例．眼臨99：895―899, 2005.
3) **Mayama C, Ohashi M, Tomidokoro A, Kojima T**：Bilateral iris metastases from prostate cancer. Jpn J Ophthalmol 47：69―71, 2003.
4) **Imamura Y, Suzuki M, Nakajima KI, Murata M**：Gastric signet ring cell adenocarcinoma metastatic to the iris. Am J Ophthalmol 131：379―381, 2001.
5) **Sen HN, Chan CC, Nussenblatt RB, Buggage RR**：Occult primary carcinoma metastatic to the iris. Acta Ophtalmol Scand 82：746―747, 2004.
6) **Shields CL, Shields JA, Gross NE, Schwartz GP, Lally SE**：Survey of 520 eyes with uveal metastasis. Ophthalmology 104：1265―1276, 1997.
7) **中村博幸，柏原光介，庄田慎一，柳生久永，木口俊郎，松岡　健，**他：転移性虹彩腫瘍により発見された肺腺癌の1例．癌の臨床42：857―860, 1996.
8) **山本亜紀，滝　昌弘**：虹彩腫瘍によって発見された肺腺癌の1例．臨眼55：303―306, 2001.
9) **Ferry AP, Fort RL**：Carcinoma metastatic to the eye and orbit. II A clinico-pathological study of 26 patients with cartinoma metastatic to the anterior segment of the eye. Arch Ophthalmol 93：472―482, 1975.
10) **谷口幸子，坂東　肇，川村俊彦，笹部哲生**：転移性ぶどう膜腫瘍12例の検討．眼臨96：112―114, 2002.
11) **上野脩幸，玉井嗣彦，野田幸作，岸　茂，割石三郎，北川康介，**他：胞状網膜剝離で発症した肺癌のぶどう膜転移例―本邦における各種癌のぶどう膜転移例についての考察―．眼紀37：560―568, 1986.
12) **箕田健生，小松眞理，張　明哲，竹内　忍**：癌のブドウ膜転移．癌の臨床27：1021―1032, 1981.
13) **小田逸夫，田淵祥子**：担癌者における関連眼症状(統計的観察)．日癌治15：841―850, 1980.
14) **堀内知光，助川勇四郎，赤羽信雄**：肺癌の虹彩転移例．臨眼25：2069―2071, 1971.
15) **並木真美，松島新吾，中村智子，北原健二，杉下雅美**：虹彩に転移性腫瘍を認めた1例．眼臨87：860―863, 1993.
16) **Shields JA, Shields CL, Kiratli H, De Potter P**：Metastatic Tumors to the Iris in 40 Patients. Am J Ophthalmol 119：422―430, 1995.
17) **原　二郎，池沢和夫，菅沢得三郎**：虹彩に転移せる悪性腫瘍の2例．眼紀：830―834, 1960.
18) **熊野良子，広瀬直文，纐纈侑子，田原昭彦，属佑二**：眼所見で発見された食道癌の虹彩転移の1例(抄録)．眼臨97：405, 2003
19) **青木内匠，古崎真希，中村精吾，宮澤朋恵，赤木好男**：肺小細胞癌の虹彩転移を来した1例．眼紀55：306―310, 2004.
20) **中西頼子，宮本和明，菊地雅史，近藤武久，高橋隆幸，藤井公男，**他：脈絡膜病変を呈さない転移性虹彩悪性リンパ腫(natural killer細胞型)の1例．日眼会誌107：273―278, 2003.
21) **Yanoff M**：Glaucoma mechanisms in ocular malignant melanomas. Am J Ophthalmol 70：898―904, 1970.
22) **Char DH, Crawford JB, Gonzales J, Miller T**：Iris melanoma with increased intraocular pressure. Differentiation of focal solitary tumors from diffuse or multiple tumors. Arch Ophthalmol 107：548―551, 1989.
23) **難波克彦，岩田和雄**：ぶどう膜炎による続発緑内障とその治療．眼科Mook 12．金原出版，東京，98―104, 1980.
24) **佐久間敦之，陳　秀郁，柴田濤子，岡野　弘，立花昭生，久保田　元**：放射線照射の奏効した肺から転移したと思われる虹彩腫瘍の1例．眼紀39：2409―2414, 1988.
25) **西岡木綿子，小島浩樹，大西克尚，西田正夫**：両眼に生じた肺癌原発の転移性虹彩腫瘍の1例．臨眼45：1499―1503, 1991.
26) **緒方奈保子，加賀典男，三木耕一郎，上田　恵**：虹彩切除術を行った転移性虹彩腫瘍の1例．臨眼44：195―198, 1990.