動眼神経核の発育に関する研究(図6，表1)

皆良田研介・永浜　正浩・篠原　康之（佐賀医科大学眼科学教室）

Development of Neurons in the Rat Oculomotor Complex

Kensuke Kairada, Masahiro Nagahama, Yasuyuki Shinohara
Department of Ophthalmology, Saga Medical School

要　約

ラットを用い動眼神経核の発育を検討した．対象としたラットの日齢は胎生18日，正常分娩1日，10日，20日，30日目であり，HRP法とHE染色，Thionin染色による標本を研究手段とした．その結果，胎生18日眼窩内注入でも動眼神経核にHRP反応陽性細胞を認めた．また，これらHRP反応陽性細胞は既に所定の位置に集合して観察された．他方，個々の神経細胞は胎生18日目では円形，もしくはだ円形の形態であったが，生後10日には樹状突起も発育し，大きさもほぼ成熟ラットの構築に近くなった．これらのことより，動眼神経核を構成する神経細胞群は胎生18日には発生，移動を終え，未熟ながらも脳幹内の決められた部位に位置づけられており，既に軸索を介して眼窩内組織と連絡されていることがわかった．さらに神経細胞は出生後も急速な発育を続け，10日目までは著明に成長していくことがわかった．（日眼　92：1009—1015，1988）

キーワード：動眼神経核の発育，ラット，Horseradish peroxidase

Abstract

Development of neurons in the oculomotor complex was studied in the rat with three methods, including the retrograde tracing technique using horseradish peroxidase (HRP), Hematoxylin-Eosin and Thionin stains. HRP was injected into the orbit on the 18th day of gestation, and on the 1st, 10th, 20th and 30th postnatal days. HRP-positive cells were seen in the oculomotor complex on the 18th day of gestation and cell migrations were nearly completed. The cytoarchitecture of these cells was oval or round shape, and dendrites of cells retrogradely labelled with HRP exhibited lack of development. On the 10th postnatal day, the majority of HRP-positive cells closely resembled adult neurons. Cell migration and connections from the oculomotor complex to orbital tissues were complete at the end of gestation, but cell growth still continued after birth. (Acta Soc Ophthalmol Jpn 92 : 1009—1015, 1988)

Key words: Development of neurons, Oculomotor complex, Rats, HRP

I　緒　言

神経細胞はいくつかの段階を経て成長していく．マトリックス細胞から分化した神経芽細胞ははじめ無極性神経芽細胞であるが，発育とともに将来軸索と樹状突起とになる原形質突起を有する双極性神経芽細胞に分化する．さらに成長し，シナプスの形成，細胞死を経て発育していくことが知られている[1)2)]．また，発生した細胞は個々の細胞が形態変化をしながら，それぞれ決められた位置へ移動し，目的とする標的に軸索が伸長し，やがて線維結合するものと考えられる．この神経筋結合の発生学上の研究では軸索終末と肋間筋筋

別刷請求先：840-01　佐賀市鍋島町大字鍋島三本杉　佐賀医科大学眼科学教室　皆良田研介（昭和63年2月5日受付）
Reprint requests to: Kensuke Kairada M.D.　Dept. of Ophthalmol. Saga Medical School
Nabeshima, Saga, 840-01
(Accepted for publication February 5, 1988)

芽細胞との接触がラットで胎生16日目に確認され[3]，脊髄神経の培養実験でも16日目にそれが確認されている[4]．また，電気生理学的研究においても，Bennettらがラット横隔膜を材料とし，胎生16日目では筋線維の70%に終板電位がみられたと報告している[5]．これらのことから神経筋の接触は形態的にも機能的にも，この頃に形成されることが推定される．

外眼筋を支配する外眼筋諸核，すなわち動眼神経核，滑車神経核，外転神経核は神経管閉鎖後に境界溝の腹側に生じる基板からの体運動性核群に由来することが知られているが[1)6)7]，この体運動性核群の中で外眼筋諸核がどのような発育をするのか，いまだ十分に解明されていない．そこで今回，我々は実験動物としてラットを用い，外眼筋請核の中でも動眼神経核を中心にその発育様式を逆行性軸索輸送されるHorseradith peroxidase（HRP）を用い検討した．さらに，細胞の形態変化に関してもThionin染色法，Hematoxylin-Eosin（HE）染色法を用いて検討した結果，若干の新知見を得たのでここに報告する．

II　実験材料および方法

実験動物としてWistar系ラット76匹を用いた．実験に用いたラットの日齢は腟栓によって受胎を確認した在胎18日目の胎仔および出生日を第1日目と数えた正常分娩仔で，生後1日，10日，20日，30日目である．起始細胞を知る目的として逆行性軸索輸送されるHRP（Toyobo，Grade I-C）を用い，また，神経細胞の形態を調べる目的としてはThionin染色およびHE染色を行なった標本を研究材料とした．

1．HRP法による方法

妊娠18日目の雌ラット（7匹）をケタラール麻酔下に開腹し，子宮内にある胎仔を確認した．顕微鏡下に子宮壁を介して認められる胎仔眼窩に30～50%HRP溶液をHamilton syringeで5～10μl注入した後，雌ラットの腹部を縫合した．約24時間の生存期間の後，再びケタラール麻酔下に再開腹し，子宮切開を行ない胎仔を娩出した．娩出した胎仔をただちに生理食塩水に入れ，経心的に生理食塩水にて潅流し，その後0.1Mリン酸緩衝液で作製した1%paraformaldehyde・1.25%glutaraldehydeの混合液で潅流固定し脳を摘出した．その後，約40分の後固定を行ない30%ショ糖液に浸した．

生後1日（10匹），10日（9匹），20日（10匹）それに30日（8匹）目の正常分娩仔群はクロロホルム麻酔下にて眼窩内に30～50%HRP溶液を10～50μl注入した．約24時間の生存期間の後，同様に経心的に生理食塩水にて潅流し，1%paraformaldehyde・1.25%glutaraldehydeの混合液で潅流固定した後，脳を摘出し，ただちに30%ショ糖液に浸した．

上記の手段で得た脳は2～3日間のショ糖浸透の後，厚さ30～40μmの凍結切片を作製した．その後TMB法[8)9]にて反応させた後，ammonium molybdateに浸し[10]，1%neutral redで対比染色を行なった．これら標本を明視野および暗視野照明下にて観察した．

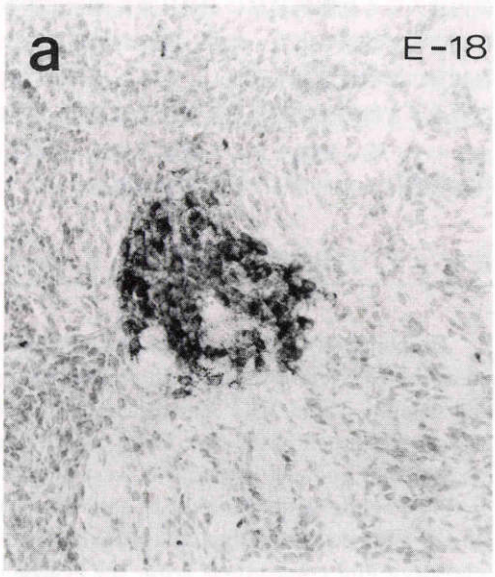

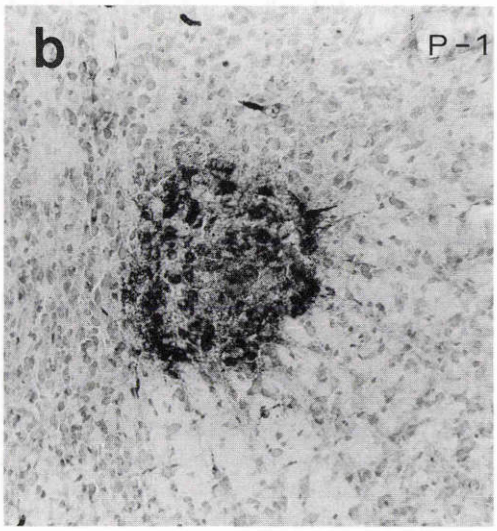

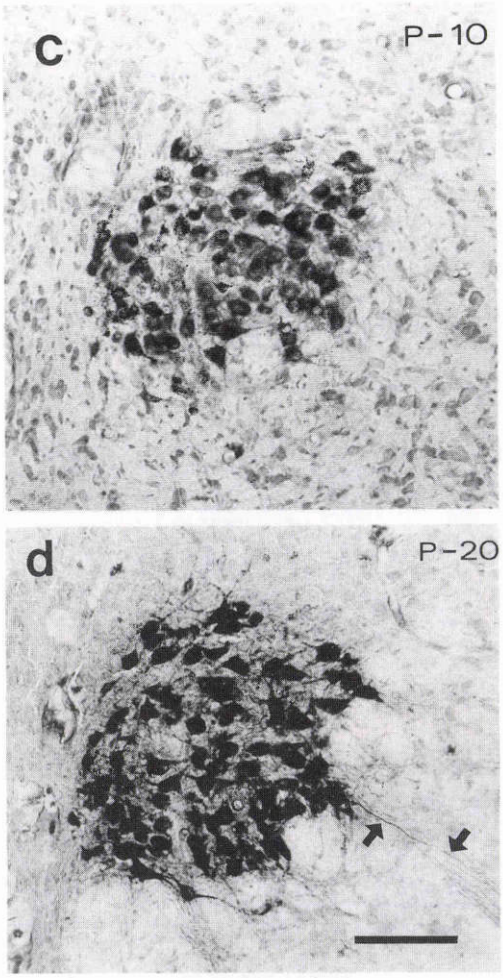

図1　HRPを眼窩内に注入した後，動眼神経核にみられたHRP反応陽性細胞を示す．aは胎生18日，bは生後1日，cは生後10日，dは生後20日目の明視視野照明下での写真である．dに示す矢印はHRP顆粒を含む軸索である．×50，Bar：100μm

2. 細胞形態の観察方法

腟栓によって受胎を確認した雌ラット（5匹）を妊娠18日目にケタラール麻酔下にて開腹し，娩出した胎仔および生後1日（8匹），10日（7匹），20日（6匹）それに30日（6匹）目の正常分娩仔群を材料とした．これら動物をケタラール麻酔下に経心的に生理食塩水にて潅流し，0.075M neutral buffered formalinで潅流固定した．Thionin染色標本作製にあたっては，30%ショ糖液に浸した後，厚さ30～40μmの凍結切片を作製した材料を用いた．HE染色標本作製にあたってはパラフィン包埋を行ない，厚さ8μrの切片を作製した材料を用いた．神経細胞の計測にはNikon COSMOZONE 1S・汎用型二次元半自動画像解析システムを用い，最小細胞面積，最大細胞面積，平均細胞面積を求めた．

III 結　果

1. HRP法による観察

在胎18日目の胎仔を含め全ての実験群で動眼神経核にHRP反応陽性細胞を認めた（図1）．図1は右眼窩内へのHRP注入後に観察された注入側を同側の右動動眼神経核を示し，ここに示す標本の位置はいずれも動眼神経核の中間位から尾側に相当する高さである．これらHRP反応陽性細胞は注入側と同側の動眼神経核にあっては吻側から尾側にかけて広く観察さ

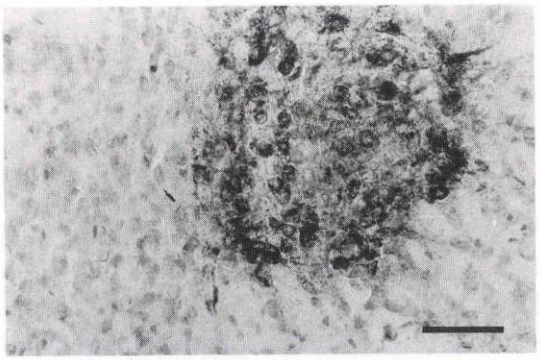

図2　HRPの取り込みが認められる生後1日目の動眼神経核を示す．HRP顆粒が細胞内のみでなく細胞外にも散在しているのが認められる．×100，Bar：50μm

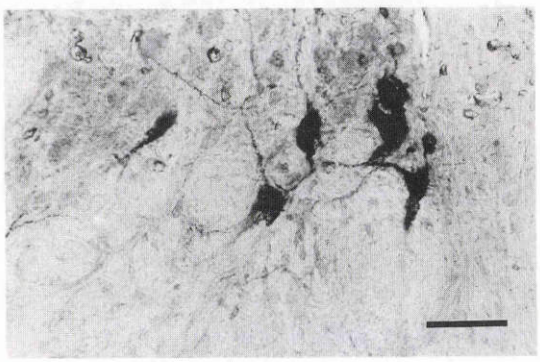

図3　動眼神経核に認められた生後20日目のHRP反応陽性細胞を示す．長い樹状突起にまでHRP顆粒が取り込まれているのが認められる．×100，Bar：50μm

れ，対側にあっては尾側にわずかに腹腎内側に観察された．HRP反応陽性細胞は在胎18日目の胎仔でも既に観察され，生後1日目も含め動眼神経核に集合していたが(図1a, b)，HRP顆粒は動眼神経核の細胞内のみでなく，細胞外にも散在していた（図2）．しかし，生後10日目になるとHRP顆粒が細胞外に散在している所見は認められず，取り込まれた細胞内に全て存在していた．また在胎18日目の胎仔においても動眼神経核全体にわたり，HRP反応陽性細胞が認められ，それぞれの動眼神経核支配領域における取り込みの差異は認められなかった．HRP法を用いて，動眼神経核の全体を観察すると(図1)，生後に急激な速さで核全体の大きさが増大していくのを認めることが出来た．さらに，在胎18日目および生後1日目ではHRP反応陽性細胞が互いに密に接している状態として観察されるが(図1a, b)，生後10日目以降ではHRP顆粒を含む発達した樹状突起をもつ神経細胞体となり(図3)，その細胞間隔も広がっている核内構築を呈していることが認められた．

2. 細胞形態の観察

0.075M neutral buffered formalinで固定した材料によるThionin染色標本を図4に示す．これでは生後

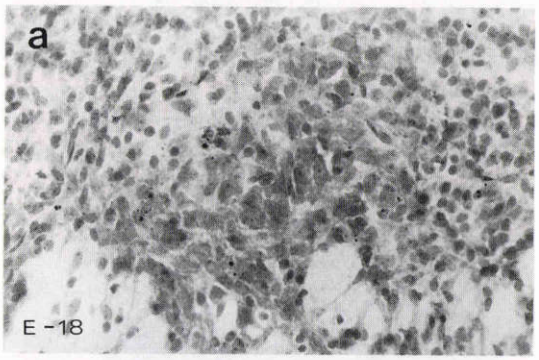

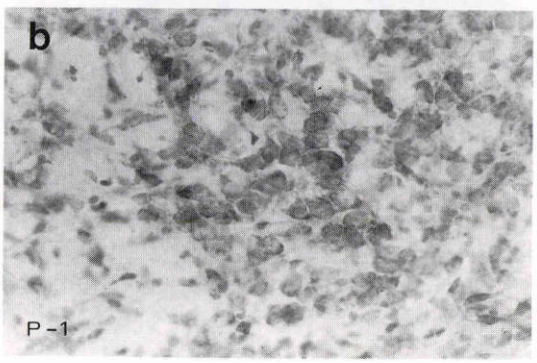

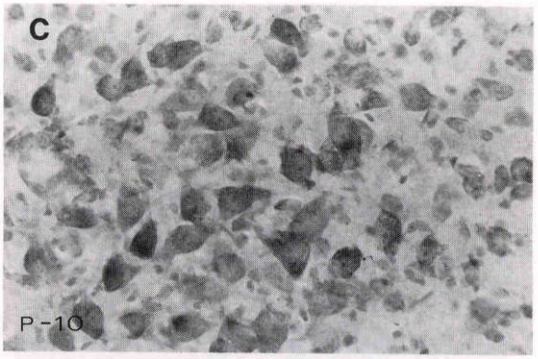

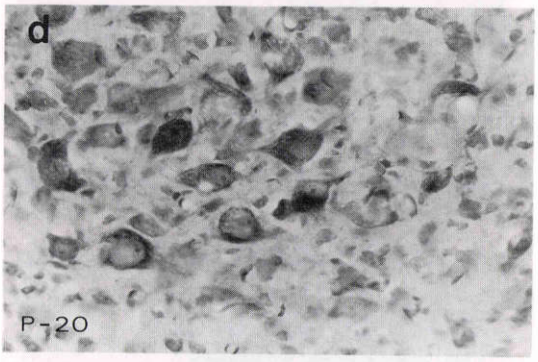

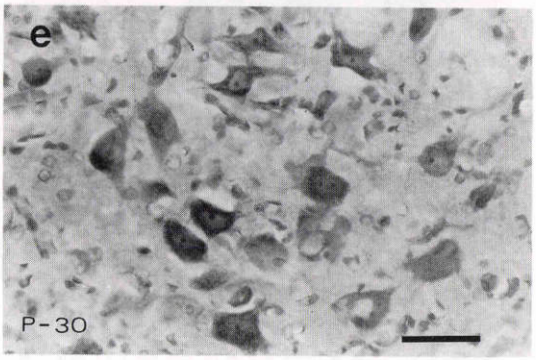

図4　Thionin染色による動眼神経核内の細胞の形態変化を示す．aは胎生18日，bは生後1日，cは生後10日，dは生後20日，eは生後30日目の写真である．×100，Bar : 50μm

30日目まで急速に神経細胞が成長していく段階を認めることが出来る．この中でも特に生後10日目までの成長が著明であった．在胎18日および生後1日，10日，20日，30日目の神経細胞面積の変遷を表1および図5に示す．平均細胞面積は在胎18日目で83.762±18.270 μm^2であった．これが生後10日目では318.943±67.812 μm^2となり，面積比で3.8倍，さらに生後30日目では518.977±67.113μm^2となり，面積比で6.2倍と発育し

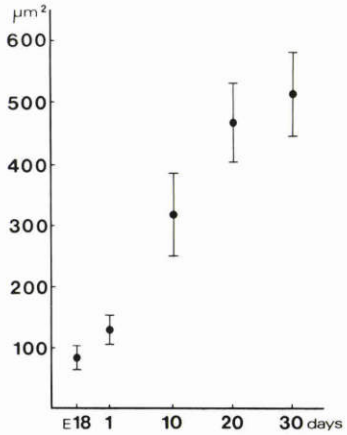

図5　Thionin染色標本を材料に計測した胎生18日（E・18），生後1日（1），生後10日（10），生後20日（20），生後30日（30）の細胞面積を示す．

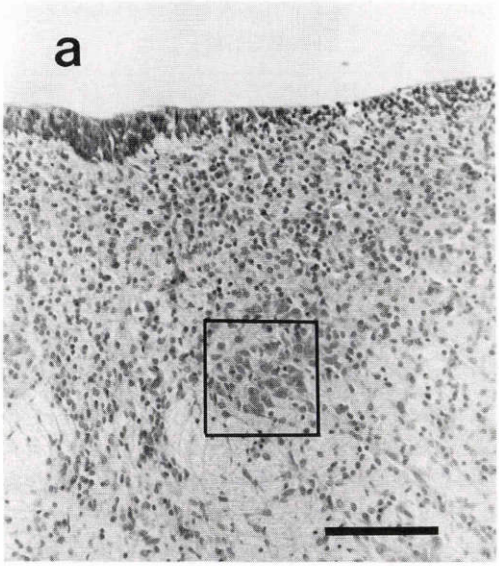

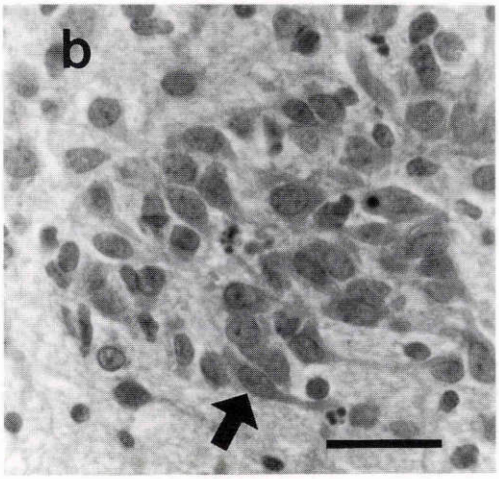

図6　HE染色による胎生18日目の動眼神経核内に認められた細胞を示す．aは弱拡大×50, Bar：100μm, bはaで囲んだ範囲の拡大である．矢印に2本の原形質突起を持つ紡錘形の細胞を示す．×200, Bar：25μm

ていることが確認された．図6にはHE染色による在胎18日目の動眼神経核内の細胞を示しているが，細胞体は紡錘形をした形態を認めることが出来た．細胞体は生後1日目まで円形，だ円形もしくは紡錘形として観察され，10日目以降では細胞間隔も広くなり，個々の神経細胞も大きくなっている様を観察することが出来た．

IV　考　　按

神経細胞はいくつかの段階を経て発育していくことが知られている[1)2)]．マトリックス細胞から分化した神経芽細胞ははじめ無極性神経芽細胞である．これが成長とともに将来，軸索となる原形質突起と樹状突起となる原形質突起とを有する双極性神経芽細胞へ，さらに成長して多極性神経芽細胞となる．これらの分化をたどり神経細胞へと発育していく．今回，我々は妊娠18日目の雌ラットを開腹し，子宮壁を介して胎仔眼窩にHRPを注入したが，胎生18日目ではすでに動眼神経核にHRP反応陽性細胞を観察することが出来た（図1a）．また，その時点の動眼神経核となる細胞集団の細胞面積（表1）は83,762±18,270μm²で，これら細胞は互いに密接する組織像として観察することが出来る．Lambはカエルを用いた実験で発育中の軸索は通常では支配しないような筋に達することもあると述べているが，この間違った連絡は細胞死によって修正されると説明している[11)]．他方，Landmesserのニワトリを用いた実験では運動ニューロンが正しく投射されていることを認めている[12)]．我々の今回の結果では，胎生18日目にはHRP反応陽性細胞が中脳の将来動眼神経核を構成する部位に限局しており，正しく投視様式が作られていることが確認された．また，この時期におけるHE染色標本をみると，これらは小型で双極の原形質突起を有するとみられる紡錘形の細胞も存在していることが確認される（図6）．しかし，凍結切片を作製した今回のHRP法標本でそれを見い出すことは出

表1　Thionin染色標本を材料に計測した各時期における最小細胞面積，最大細胞面積，平均細胞面積を示す．

面積 (μm^2)	胎生18日	生後1日	生後10日	生後20日	生後30日
最大面積値	56.188	83.858	211.036	331.494	390.893
最小面積値	127.445	172.209	487.970	587.667	658.675
平均面積値	83.762	128.265	318.943	470.138	518.977
標準偏差	18.270	23.762	67.812	63.381	67.113

来なかった．先きのHRPの注入実験でHRP反応陽性細胞の集団が確認されたことは完全に発育した神経細胞ではなく，紡錘形の形態を呈する未熟な細胞であっても，胎生18日で既に眼窩内と軸索を介して線維連絡が存在していることが示唆されるところである．

神経管が閉鎖した後，側壁の分化によって境界溝と呼ばれる縦走溝が作られる．これより背側に将来感覚領野に発育する翼板と腹側に運動領野に発育する基板が生じる．基板には体運動性核群，特殊内臓運動性核群それに一般内臓運動性核群の3種の運動核群に分かれ，その中に体運動性核群の中脳領野に動眼神経核が発生する[1)6)7)]．KellyとZacksらはラット肋間筋における神経筋接合部の発生に関する研究で，胎生16日目頃に軸索と筋芽細胞の接触を認め[3)]，同じく白井は胎生16日目のラット脊髄片と骨格筋片との組み合わせ培養実験を行ない，軸索終末が骨格筋に接触していることを確認している[4)]．HRP法を用いた実験の問題点の一つに，HRPが通過線維に取り込まれることがある．しかし，上述のごとくに胎生16日目で神経筋接触が確認されており[3)4)]，我々も今回の実験で胎生18日目の中脳領野にHRP反応陽性細胞を認めたことは，この領野を起始細胞として外眼筋と既に連絡している可能性は十分に察せられるところである．また，胎生18日目では将来，動眼神経核を構成する細胞群は発生・移動を終え未熟ながらも中脳内の決められた部位に位置づけられていることが明らかとなった．さらに，この実験結果から，発生，移動を終えた細胞には出生前に既に軸索終末の筋接合が形成されつつあることが推察された．しかしながら，神経細胞の発育自体は神経筋接合の完成をもって完了するものであり，神経筋接合の形成は最も遅れて完成されることが知られている[1)]．神経筋接合が発達すると神経細胞死が起こるといわれ，この細胞死は脊椎動物の神経系では各々の種の神経細胞のほとんどにみられ，細胞死は軸索が筋に達する時点で起こるといわれている[13)]．さらに，Sohalはペキンアヒルを用いたHRPの上斜筋への注入実験で産卵後10日目に始めて滑車神経核にHRP反応陽性細胞を認めており[14)]，この時期が最も数多くの細胞が存在し，13日目に細胞死が始まることを報告している[15)]．我々はHRPの眼窩内注入実験で動眼神経核にHRP反応陽性細胞を認める胎生18日目では，核内に細胞の集団が密に存在している状態であり，この時期においては未だ神経筋接合の形成は十分とはいえず[1)]，生後10日，20日目で細胞間隔の増大，細胞外のHRP顆粒の消失などの状況からみてラット動眼神経核においても，出生後の細胞死の過程を経て神経細胞の形態，機能が完成へと発育していくものと推察される．胎生18日，生後1日目のHRPの眼窩内注入で，細胞内のみにHRP顆粒が認められるだけでなく，細胞外にも認められた．生後1日目と10日目とでは個々の細胞の成長は認められるが，細胞死を推定せしめるような顕著な形態学的変化はみられない．しかし，細胞外にHRP顆粒が認められたことは一度HRPを取り込んだ細胞の何割かは破綻したと，すなわち細胞死を意味しているとは考えられないだろうか．

今回，我々は胎生18日目の胎仔を材料とし研究してきたが，胎生18日より以前の日齢仔では注入の困難さや，脳摘出後の標本作製過程の困難さなどの問題が多く，はたしていつ頃から連絡がみられるかについては追求出来なかった．しかし，今回の一連の実験から動眼神経核の発育は中脳領野において発生，移動を経た細胞が，出生後急速な細胞体の増大さらに樹状突起の成長といった一連の過程を経て神経細胞へと完成されていくことが確認された．

稿を終えるにたあり，御校閲賜った大野新治教授に深謝致します．

文　献

1) **中村和成，田中　修**：神経系の発生と異常．岡本直正編，臨床人体発生学，南江堂，東京，1986.
2) **Hopkins WG, Brown MC**：脳の発生と可塑性．小幡邦彦訳，星和書店，東京，1985.
3) **Kelly AM, Zacks SI**：The fine structure of motor endplate morphogenesis. J Cell Biol 42：

154—169, 1969.

4) **白井敏雄**：シナプス—神経筋接合部を中心に. Clinical Neuroscience 5 : 6—7, 1987.

5) **Bennett MR, Pettigrew AG :** The formation of synapses in striated muscle during development. J Physiol 241 : 515—545, 1974.

6) **Pansky B :** The neuron system. Unit 11. Review of Medical Embryology, Macmillan Pub, New York, 1982.

7) **Cowan WM :** The development of the brain. Scientific Am 241 : 107—117, 1979.

8) **Mesulam MM :** Tetramethyl benzidine for horseradish peroxidase neurochemistry : A non-carcinogenic blue reaction product with superior sensitivity for visualizing neural afferents and efferents. J Histochem Cytoche 26 : 106—117, 1978.

9) **Mesulam MM, Rosene DL :** Differential sensitivity between blue and brown reaction procedures for HRP neurohistochemistry. Neurosci Lett 5 : 7—14, 1977.

10) **Fujii M, Kusama T :** Fixation of horseradish peroxidase reaction products with ammonium molybdate. Neurosci Res 1 : 153—156, 1984.

11) **Lamb AH :** Neuronal death in the development of the somatotopic projections of the ventral horn in Xenopus. Brain Res 134 : 145—150, 1977.

12) **Landmesser L :** The development of motor projection patterns in the chick hind limb. J Physiol 284 : 391—414, 1978.

13) **Hamburger V, Oppenheim RW :** Naturally occurring neuronal death in vertebrates. Neuroscience Commentaries 1 : 39—55, 1982.

14) **Sohal GS :** An experimental study of cell death in the developing trochlear nucleus. Exp Neurol 51 : 684—698, 1976.

15) **Sohal GS, Holt RK :** Identification of the trochlear motoneurons by retrograde transport of horseradish peroxidase. Exp Neurol 59 : 509—514, 1978.