視神経炎（症）における色覚とパターンVECP検査の比較（図2，表2）

藤本　尚也・安達恵美子（千葉大学眼科学教室）

Comparison of Color Vision and Pattern VECP in Optic Neuritis

Naoya Fujimoto and Emiko Adachi-Usami
Department of Ophthalmology, School of Medicine, Chiba University

要　約

視神経炎（症）の色覚検査を標準色覚検査表第2部後天異常用（SPP II）を用いて施行し，パターン視覚誘発電位（PVECP）の頂点潜時と比較検討した．対象は視力0.2以上の視神経炎（症）36例44眼であった．急性期は赤緑異常，青黄異常双方の異常を示すため，障害の優位を塚本の分類に従い決定した．赤緑異常優位眼はPVECPの頂点潜時延長，回復遅延がみられた．慢性期は赤緑5表，青黄10表いずれか1表でも誤読すれば赤緑異常（＋），青黄異常（＋）とした．赤緑異常（＋）眼は有意にPVECPの頂点潜時延長，回復遅延を示した．赤緑異常，青黄異常双方（＋）眼はPVECPの潜時延長，オクトパス・プログラム31の中心点の異常を示した．SPP IIの赤緑表は視神経炎（症）の経過観察に重要な検査であることがわかった．（日眼　92：1485—1488，1988）

キーワード：視神経炎（症），標準色覚検査表第2部後天異常用，パターンVECP，赤緑異常

Abstract

We used Standard Pseudoisochromatic Plates part 2 (SPP2) to study the acquired color vision defects of 44 eyes of 36 patients with optic neuritis and compared result with the P100 latency of pattern visually evoked cortical potentials (PVECP). The subjects had at least one attack of decreased vision and at the time of the study had a visual acuity of 0.2 or better. As the eyes with optic neuritis in the acute stage had color vision defects of both red-green and blue-yellow defects, we determined whether predominant color vision defects were red-green defects or blue-yellow defects according to Tsukamoto's classification. Eyes with predominant red-green defects had a significantly delayed PVECP latency and delay of recovery. At the chronic stage when at least one red-green plate was misread, we determined the color vision defects as red-green defects. Blue-yellow defects were detected in the same way. The eyes with red-green defects had a significantly delayed PVECP latency and delay of recovery. The eyes with both red-green and blue-yellow defects all had delayed PVECP latency and reduced sensitivity at the central point of Octopus program 31. It was, thus, concluded that the red-green plates af SPP2 could provide important data to follow up patients with optic neuritis. (Acta Soc Ophthalmol Jpn 92 : 1485—1488, 1988)

Key words : Optic neuritis, Standard Pseudoisochromatic Plates part 2, Pattern VECP, Red-green defects

別刷請求先：280　千葉市亥鼻1—8—1　千葉大学医学部眼科学教室　藤本　尚也 （昭和63年5月2日受付）
Reprint requests to : Naoya Fujimoto, M.D.　Dept. of Ophthalmol., School of Med., Chiba Univ.
1-8-1 Inohana, Chiba 280, Japan
(Accepted for publication May, 1988)

I 緒　言

視神経炎（症）では色覚異常の高い検出が知られ，赤緑異常，青黄異常の双方の異常をきたす．当科では塚本ら[1]が多発硬化症（MS）による視神経炎の色覚異常において標準色覚検査表第2部後天異常用（SPP II）[2]の異常検出率が高く，その有用性を報告している．パターン視覚誘発電位（PVECP）との比較も行なっているが，赤緑異常，青黄異常との関連については行なっていない．PVECPと色覚異常に関する報告は他の色覚検査を用いてGriffin[3]，Sanders[4]，Wildberger[5]にみられる．一方また我々[6]は視神経炎（症）においてオクトパスによる中心視野とPVECPの頂点潜時との高度の相関をみ，従来論議の対象であるこの2種の色覚異常との関連みるにはPVECPは充分に感度の高い検査法であると考えた．そので今回SPP IIを用いてMSによる視神経炎に加え，原因不明の視神経炎（症）の色覚異常を検出し，赤緑異常，青黄異常別にオクトパスによる中心視野，PVECPとの関係を求め，その意義について検討する．

II 方　法

対象は視力低下の既往のある視神経炎（症）のべ36例44眼で，視力変動のある急性期12例14眼，1カ月以上視力変動のない慢性期24例30眼で，このうち急性，慢性両期の検査したものは10例11眼であった．その原因はMSによる視神経炎17例21眼で，年齢は18～56歳，平均40.1±11.2(SD，標準偏差)，原因不明の視神経炎（症）19例23眼で，年齢は12～70歳，平均41.3±17.0であった．視力0.2以上の症例を選択した．SPP IIは約200luxの机上面で近用矯正下に施行した．その結果の評価については塚本[1]に従い，赤緑（RG）表5表，青黄（BY）表10表を評価の対象とした．また急性期の症例に対してはLanthonyのdesaturated panel D-15も同日に行い，その評価は2つ以上のほぼ平行するmajor errorsをもってその色覚異常の軸とし，minor errors, one major errorは正常とした．PVECPはTVモニターに白黒の市松模様を1秒間に3回反転する刺激に対する電位を記録した．刺激視野7°×12°，平均輝度39.1cd/m²，パターンのコントラストは80%，チェックサイズ30′であった．P100成分の頂点潜時を測定した．

III 結　果

1. 急性期における視神経炎（症）

急性期には赤緑異常，青黄異常の双方の異常を示すが，SPP IIの検査結果は塚本の分類により[1]どちらかより優位に障害される症例，また1，2表以外すべての表を誤読する症例を選択し，desaturated panel D-15の結果と比較した．対象の視力は0.2以上でPVECPはすべて潜時延長（正常＋2SD以上，122msec以上）した12例14眼である．SPP IIで赤緑異常優位の症例は7眼で，青黄異常優位の症例は6眼，全色盲は1眼であった．検査時の視力は赤緑異常優位の症例は0.54±0.33(SD)，青黄異常優位の症例は0.48±0.31と有意差は認められなかった．desaturated panel D-15の結果と比較すると14眼中10眼，SPP IIの結果と一致した．SPP IIの赤緑異常優位の7眼中5眼，青黄異常優位6眼中4眼，desaturated panel D-15の結果と一致し，異常の軸とその一致は関係がなかった（図1）．

2. 慢性期における視神経炎（症）

慢性期の症例はSPP IIのRG表5表，BY表10表のうち，どちらも1表でも誤読すればそれぞれ赤緑異常（＋），青黄異常（＋）とした．30眼中17眼に異常検出でき，PVECPの潜時延長の異常検出は30眼中17眼と同じ検出率であった．双方異常の症例は8眼あったが，これらを急性期のように赤緑異常優位，青黄異常優位

表1　慢性期の視神経炎(症)の赤緑異常とPVECP頂点潜時．赤緑異常(＋)の症例は有意にPVECPの頂点潜時が延長する例が多かった($p<0.01$)．

PVECP latency / RG Defect*	delayed	normal	total
(＋)*	11眼	2	13
(－)**	6	11	17
total	17	13	30

*RG＝red－green　　* and ** $p<0.01$

表2　慢性期の視神経炎(症)の青黄異常とPVECP頂点潜時．

PVECP latency / BY Defect#	delayed	normal	total
(＋)	8眼	4	12
(－)	9	9	18
total	17	13	30

BY＝blue－yellow

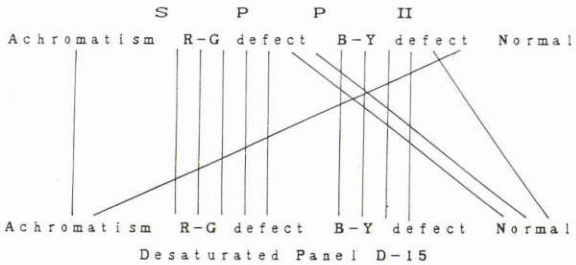

図1　急性期の視神経炎（症）のSPP IIとDesaturated Panel D-15の色覚検査結果の比較．14眼中10眼に検査結果の一致をみた．

とは分類しなかった．対象の視力は0.5以上であったが，RG表の誤読と視力，BY表の誤読と視力との関係をみると赤緑異常（＋）の症例において視力1.0未満の例が多くみられたが，青黄異常と分布に大差なかった．赤緑異常（－）の症例または青黄異常（－）の症例はすべて視力0.6以上であった（図2a，b）．赤緑異常（＋）は30眼中13眼，青黄異常（＋）は30眼中12眼と異常検出にも差はみられなかった．赤緑異常の有無とPVECPの頂点潜時を比較すると赤緑異常（＋）は有意にPVECPの潜時延長を示した（χ^2検定，$p<0.01$）（表1）．また赤緑異常（＋）で潜時正常の2眼はPVECPの潜時回復までの期間は治療開始より10，18カ月と長期にわたった．赤緑異常（－）で潜時延長の6眼のうち4眼にFarnsworth-Munsell（FM）100-hue testを施行したが総偏差点は52，63，88，132と比較的低かった．一方青黄異常では有意なPVECPの潜時延長はみられなかった（表2）．青黄異常（＋）で潜時延長を示した8眼はすべて赤緑異常（＋）であった．青黄異常（＋）で潜時正常の4眼のうち3眼は急性期から検査でき，PVECPの潜時回復までの期間はいずれも治療開始より2カ月以内であった．赤緑異常，青黄異常双方（＋）の8眼はすべて潜時延長を示し，双方（－）の13眼のうち6眼は潜時延長，7眼は潜時正常であった．急性期慢性期の両期に検査した11眼のうち，急性期に6眼は赤緑異常優位，5眼は青黄異常優位であった．赤緑異常優位の6眼のうち慢性期には2眼はPVECPの潜時延長，4眼は潜時正常だが，その回復期間は治療開始後2，7，10，18カ月であった．青黄異常優位の5眼のうち，慢性期には5眼ともPVECPの潜時正常化し，その回復期間は5眼とも治療開始後2カ月以内であった．障害の優位の軸とPVECPの頂点潜時の経過をみたが，明らかに赤緑異常優位眼はPVECPの潜時回復が悪いことがわかった

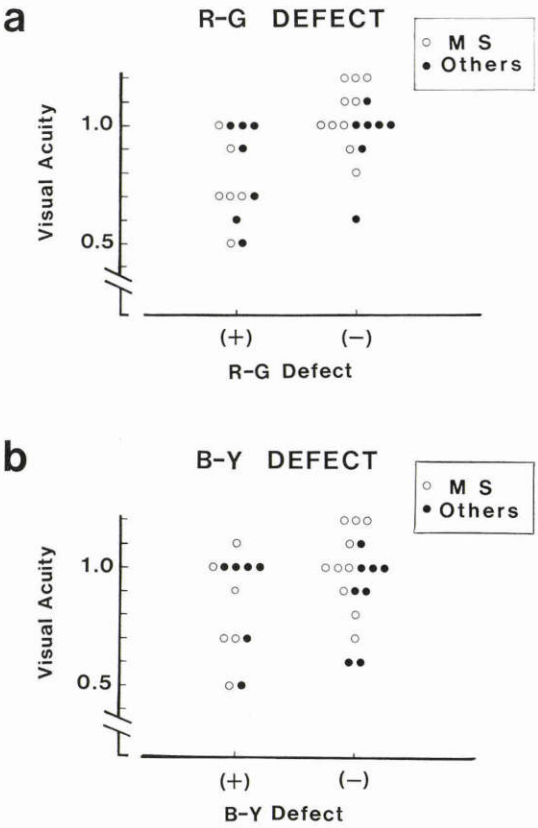

図2　a．慢性期の視神経炎（症）の赤緑異常と視力．b．慢性期の視神経炎（症）の青黄異常と視力．赤緑異常（＋）の症例は視力1.0未満がやや多いが，両異常と視力の分布は類似していた．

30眼中20眼にオクトパス自動視野計のプログラム（中心30°）で検査し，11眼に中心9点に異常点（5dB以上の感度低下）を1点以上認めた．この11眼中6眼は中心点が異常で，すべてPVECPの頂点潜時延長，このうち5眼に赤緑異常，青黄異常双方を認めた．原因別にみると，MSによる視神経炎は16眼中，赤緑異常（＋）6眼，青黄異常（＋）6眼，原因不明の視神経炎（症）は14眼中，赤緑異常（＋）7眼，青黄異常（＋）6眼で，障害される軸によってMS，原因不明を区別できなかった．

IV　考　　按

視神経炎において，当科においてMSで柿栖[7]がPVECPの経過観察の必要を報告しているが，色覚異常とPVECPの経過についての報告はなく，今回赤緑

異常（＋）の症例がPVECPの頂点潜時延長，回復遅延を示したことは価値あることと思われる．

上総[8)9)]は視神経疾患の赤緑異常と視力，視野，コントラスト感度との関係をFM 100-hue testを使用し，青黄異常と比較検討して，赤緑異常の方が視力，視野，コントラスト感度の低下していることを報告している．Wildberger[5)]は視神経疾患に対しpanel D-15, desaturated panel D-15によって検査し，赤緑異常，青黄異常にわけPVECPとの関係を検討しているが，赤緑異常がPVECPの高度の障害と，青黄異常がPVECP正常または軽度の障害と関係すると報告している．これらから視神経疾患において，赤緑異常の方がより中心部視機能障害，視神経障害を反映することが予想されるが，我々はSPP IIの赤緑表（5表右の2，8～11表の右の8，2，6，5）の誤読がPVECPの頂点潜時延長だけでなく，回復遅延とも高度の相関を示すことがわかった．FM 100-hue testは繁雑でその判定が難しい．panel D-15, desaturated panel D-15については，同時に検査したが，視神経炎（症）の慢性期においては正常または障害の軸は判定できない例が多くみられ，PVECPとの関係は検討できなかった．従来の仮性同色表の石原表ではその感度は悪い[1)10)]．その点SPP IIは簡便で，その結果は迅速に判定でき，感度がよく，その有効性がPVECPによって確認できた．また色覚異常のない例では視力が0.6以上となったことはPVECP，オクトパスによる中心視野と同等の中心部視機能の反映と考えられる[6)]．視野と色覚異常との関連では中心部感度低下は赤緑異常との関連が深いという報告[8)11)12)]があるが，オクトパス・プログラム31の中心部感度低下は赤緑異常だけでなく，青黄異常も示した[12)]．

視神経炎において赤緑異常，青黄異常の双方の異常をきたす[13)14)]ことは異論のないことだが，今回の報告では赤緑異常の方がPVECPの頂点潜時延長を反映することがわかった．逆にPVECPの頂点潜時は赤緑異常をより検出できた．SPP IIの赤緑表は視神経炎（症）の経過観察に重要であることを強調したい．また赤緑表，青黄表双方の誤読は視神経炎（症）のPVECPの頂点潜時延長，視野の中心点の感度低下を予想できることがわかった．

視神経炎において，自覚，他覚的に種々の検査が行なわれているが，精細，高度な検査を行なえば検出能力が高まることは当然である．その検出された異常がどのような意義をもつかが検査の今後の課題と思われる．

文　献

1) **塚本光俊，安達恵美子**：多発性硬化症による視神経炎の色覚．日眼　91：613—621, 1987.
2) **田邊詔子，深見嘉一郎，市川　宏**：後天色覚異常用仮性同色表の製作に関する研究．臨眼　37：1197—1202, 1983.
3) **Griffin JF, Wray SH:** Acquired color vision defects in retrobulbar neuritis. Am J Ophthalmol 86：193—201, 1978.
4) **Sanders EACM, Volkers ACW, van der Poel JC,** et al: Visual function and pattern visual evoked response in optic neuritis. Br J Ophthalmol 71：602—608, 1987.
5) **Wildberger H:** Erworbene Blausinnstörungen bei Neuropathien des Sehnerven. Klin Mbl Augenheilk 182：451—455, 1983.
6) **藤本尚也，安達恵美子**：視神経炎（症）における自動視野計オクトパスによる中心視野とパターンVECPの評価．日眼　91：951—955, 1987.
7) **柿栖米次，安達恵美子，溝田　淳**：多発性硬化症における視神経炎とVECP．日眼　91：230—234, 1987.
8) **上総良三**：Farnsworth Munsell 100 Hue Testによる視神経疾患の色覚異常の検討．第1報．視力視野との相関．眼紀　34：1044—1048, 1983.
9) **上総良三**：Farnsworth—Munsell 100 hue testによる視神経疾患の色覚異常の検討．第2報．空間コントラスト特性との比較．日眼　87：1442—1447, 1983.
10) **Asselman P, Chadwick DW, Marsden CD:** Visual evoked responses in the diagnosis and management of patients suspected of multiple sclerosis. Brain 98：261—282, 1975.
11) **Hart WM Jr, Burde RM:** Color contrast perimetry. The spatial distribution of color defects in optic nerve and retinal diseases. Ophthalmology 92：768—775, 1985.
12) **Marré M, Marré E:** The blue-mechanism in diseased eyes with eccentric fixation, in Verriest G, (ed): Docum Ophthal Proc Series, Vol 33, Junk Pub, The Hague, 133—139, 1982.
13) **太田安雄**：視神経疾患．市川　宏編，眼科Mook, 16，色覚異常，東京，金原出版，202—211, 1982.
14) **北原健二**：視路疾患と色覚異常．あたらしい眼科 4：455—460, 1987.