トルエン視覚毒性に関する電気生理学的研究（図6）

豊永　直人・安達恵美子
麻薙　　薫・高相　道彦（千葉大学医学部眼科学教室）

Electrophysiological Studies on Visual Toxicity of Toluene

Naoto Toyonaga, Emiko Adachi-Usami, Kaoru Asanagi and Michihiko Takasoh

Department of Ophthalmology, School of Medicine, Chiba University

要　約

視覚障害を有するトルエン慢性中毒患者3例に対し，フラッシュERG，パターンVECP，EOGを含む電気生理学的検討を行ない，トルエンの視路における障害部位に関し考察した．フラッシュERGでは，a波および律動様小波が，b波に比べて有意に異常を示し，またEOGのL/Dも低値であった．またパターンVECPのP100頂点潜時も延長していた．以上より，トルエン慢性中毒患者においては，網膜内では網膜色素上皮を含む網膜外層側が強く障害され，また視路内視神経線維の脱髄を生じている可能性が示唆された．（日眼　92：1875—1880，1988）

キーワード：トルエン，視覚障害，ERG，EOG，パターンVECP

Abstract

Flash ERGs, EOG and pattern VECPs were investigated in three cases of toluene abusers with visual disturbance, and compared with those in 19 age-matched normal subjects. The amplitudes and the latencies of the a-wave of ERGs in the patients were definitely decreased and prolonged. Those of the b-wave were less affected than those of the a-wave, and in only one out of six eyes the b-wave amplitude was reduced and in two of six eyes the latencies were prolonged. The amplitudes of the oscillatory potentials were extremely reduced in patients. The EOG amplitude did not show any increase during light stimulation so that a lowered L/D was obtained. The P100 latencies of the pattern reversal VECP were significantly prolonged in five of six eyes compared to those in normal subjects. It was suggested, therefore, that the distal part of the retina, including the retinal pigment epithelium, is impaired by chronic toluene intoxication, and that the visual pathways of the patients are also invaded, possibly with demyelination. (Acta Soc Ophthalmol Jpn 92 : 1875—1880, 1988)

Key words : Toluene, Visual disturbance, ERG, EOG, Pattern VECP

I 緒　言

シンナー等有機溶剤乱用者は減少傾向にあるものの，その多くを少年が占めており，依然として少年を中心にシンナー等有機溶剤が蔓延している[1]．シンナーの主成分であるトルエンの視覚毒性に関しては，本邦を中心に亜急性の動物実験を含め，近年系統的な報告がなされ，視神経を始めとして網膜にも異常が生じることが明らかとなってきた[2]．

今回我々は，視覚障害を伴ったトルエン慢性中毒例

別刷請求先：280　千葉市亥鼻1－8－1　千葉大学医学部眼科学教室　豊永　直人
（昭和63年7月25日受付，昭和63年8月25日受理）
Reprint requests to : Naoto Toyonaga, M.D.　Dept. of Ophthalmol., School of Med., Chiba Univ.
1-8-1 Inohana, Chiba 280, Japan
(Received July 25, 1988 and accepted August 25, 1988)

3例に対しフラッシュERG，パターンVECP，EOGを含む電気生理学的検討を行ない，トルエンの視路における障害部位に関し考察したので報告する．

II　実験方法

1．症例

1）症例1

21歳，男性．主訴，両眼視力低下．トルエンは1回あたり50ml毎日5年間吸入していた．初診時にも強いシンナー臭(＋)．2週間前から視力低下出現．視力低下と同時に尿失禁も出現した．初診時視力v.d.＝0.15(0.5×−1.25D)，v.s.＝0.1(n.c.)．ゴールドマン視野計にて，左眼に中心暗点が認められた．また色覚検査では，石原式国際24表，パネルD-15，標準色覚検査第II版(SPPII)ともに答え一定せず，強度の色覚障害も示唆された．前眼部，中間透光体，眼底は，検眼鏡的には，異常を認めず，眼圧も正常だった．CFFは，左右とも低下(右眼26Hz，左眼25Hz)．また，側方注視時に，軽度の水平眼振を認めた．螢光眼底検査では，両眼とも，脈絡膜よりの，顆粒状過螢光を認めた．

2）症例2

23歳，男性．主訴，両眼視力低下．トルエンは16歳より，規則的に吸入していた．2年前より，徐々に視力低下が起こり，同時に構音障害も出現した．初診時視力，v.d.＝0.1(n.c.)，v.s.＝0.1(n.c.)．両眼視神経乳頭の軽度蒼白が認められるほか，前眼部，中間透過体，眼底には，異常認められない．ゴールドマン視野，眼圧も正常．瞳孔反応は，hippusが認められた．CFFは，左右とも著しく低下(右眼12Hz，左眼14Hz)．両眼とも，全方向にて，律動様の眼振(＋)．また四肢のtremorも著明であった．

3）症例3

16歳，女性．主訴，両眼視力低下．トルエンは，1年半規則的に吸入していた．5日前より左眼，2日前より右眼の急激な視力低下が生じた．初診時視力v.d.＝0.2(n.c.)，v.s.＝0.2(n.c.)．ゴールドマン視野計にて，右眼中心暗点，左眼傍中心暗点が認められた．また両眼後極部眼底に，散在性の浮腫を認めた．そのほか，検眼鏡的に，前眼部，中間透光体には，著変を認めなかった．

2．ERG，パターンVECPおよびEOGの測定方法

上記3症例および同年代の正常例（男性10名，女性9名，平均年齢20.7歳）に対しフラッシュERGを記録した．15分間の暗順応の後，20ジュールのキセノンフラッシュ光を眼前30cmより照射し，角膜電極によりERGを導出した．ERG各波形の潜時および振幅の計測方法は，図1に示した．また律動様小波振幅の計測は，宇佐美の方法[3]にしたがった．

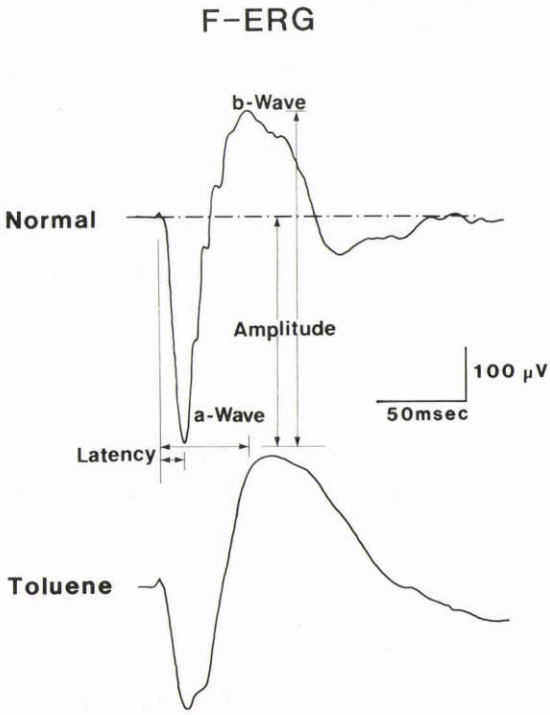

図1　上段は正常者，下段は症例1から得られた実際のERG波形．aおよびb波の潜時，振幅の計測法を示す．時定数は0.3秒．

パターンVECPも同様に，3症例および正常例に対し記録を行なった．刺激は，TV画面上に3回/秒の頻度で市松模様を反転させた．コントラストは80%，平均輝度は39.1cd/m²と一定とし，観察距離170cmから換算した市松模様1コマのサイズは30'，呈示画面の大きさは7.2°×12°である．えられた波形より，最初の陽性波（P100）の頂点潜時を計測した．

EOGは，症例1に対して，Jonesらの方法[4]に従い施行した．

ERG各波形の振幅，潜時およびパターンVECP頂点潜時の正常値は，正常対象例よりえられた平均値±2SD(標準偏差)とし，これからはずれた値を異常とした．

III　結　　果

1．フラッシュERG

フラッシュERG a 波の頂点潜時及び振幅は，それぞれ6眼中4眼，6眼中5眼に有意に延長，低下（$p<0.05$）を認めた（図2）．これに対しb波の頂点潜時および振幅は，6眼中2眼，6眼中1眼に異常を認めたのみだった（図3）．律動様小波は，特に症例1において特徴的な波形を示した（図4）．律動様小波振幅は，

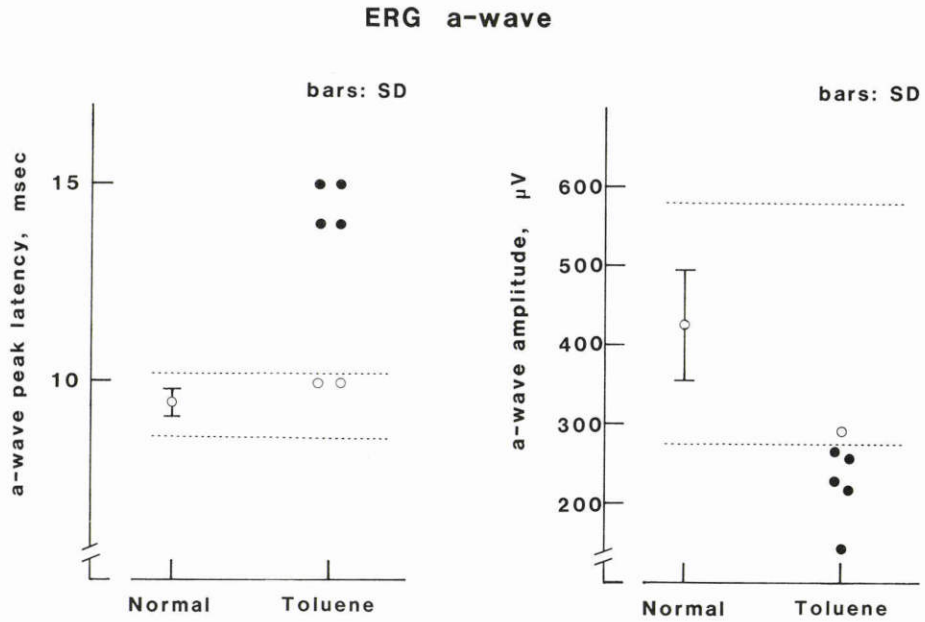

図2　正常対象および3症例におけるERG a 波の，潜時（左），振幅（右）．破線は，正常者の平均値±2SD（標準偏差）．黒丸は異常値を示した症例，白丸は正常範囲内の症例を示す．

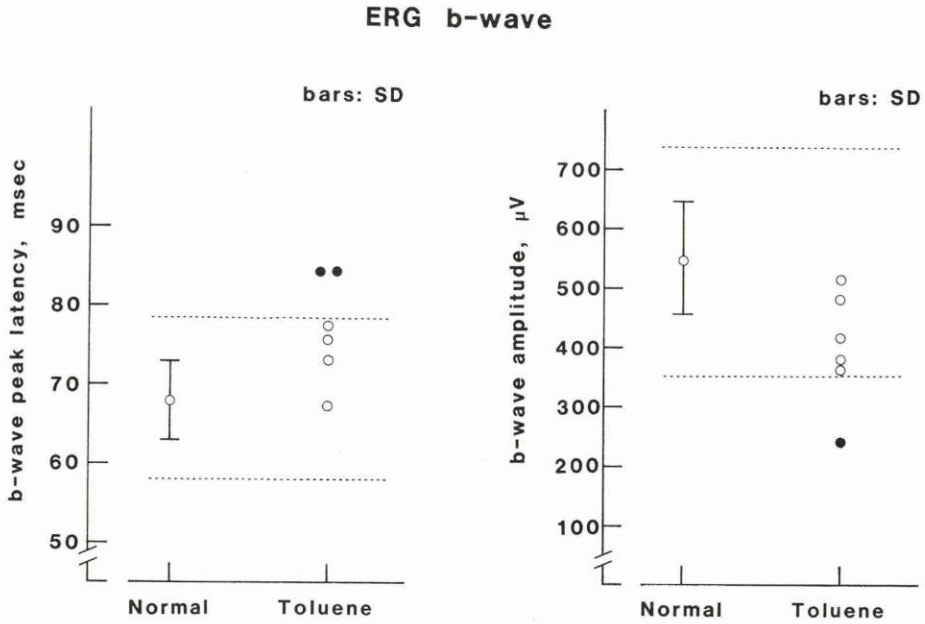

図3　正常対象および3症例におけるERG b 波の，潜時（左），振幅（右）．図内の記号は図2を参照のこと．

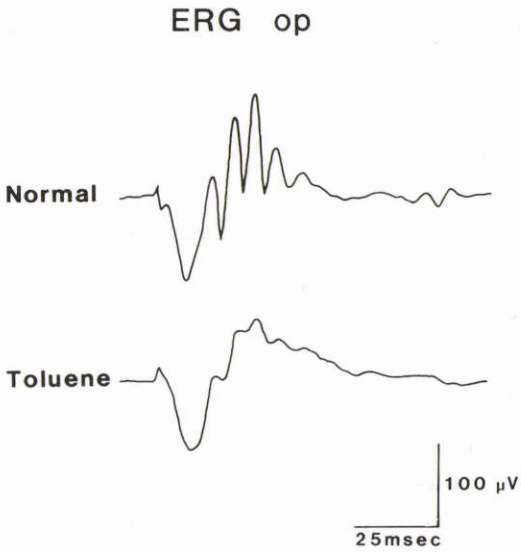

図4　上段は正常者，下段は症例1から得られた実際のERG律動様小波，時定数は0.003秒．

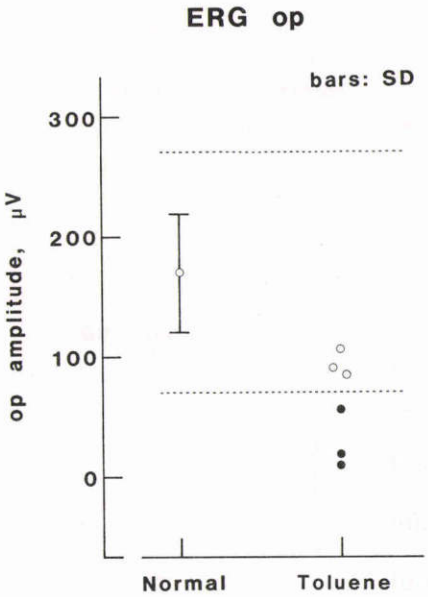

図5　正常対象および3症例におけるERG律動様小波の振幅．図内の記号は図2を参照のこと．

著しく減弱し，最初に現われる振れはかろうじて認められるもののそれに続く小波は，ほとんど認められなかった．この傾向は，症例2の左眼にも認められ，律動様小波振幅は，6眼中3眼で減弱していた（図5）．

2. パターンVECP

パターンVECPのP100頂点潜点は，6眼中5眼で

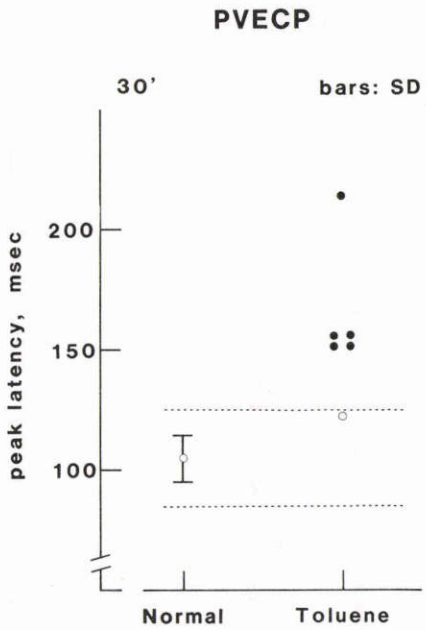

図6　正常対象および3症例におけるパターンVECPのP100頂点潜時．図内の記号は図2を参照のこと．

有意（$p<0.05$）に延長していた（図6）．振幅は，変動が大きく計測の対象とはならなかった．

3. EOG

症例1に対して行なったEOGでは，L/Dが，右眼1.46，左眼1.35と低下していた．

IV　考　　按

今回電気生理学的検討を行なった3症例は，いずれも純粋トルエンの規則的，頻回の吸入歴を有し，臨床症状，臨床経過から総合的にトルエンによる視覚障害と診断された症例である．トルエンによる眼障害として，視覚障害が報告されたのは，比較的最近であり，Grant[5]には，局所の刺激症状，眼運動系障害の記載はあるもの，視覚系の障害に関しては未だ記されていない，またこれまでに報告されたシンナーおよびトルエン慢性中毒患者における視覚障害は，小脳症状，精神症状に付随して報告されたものが多く，主に精神科，神経内科領域からの報告であり，その障害部位を，網膜を含めた視路全般にわたって検討した報告は極めて少ない．

視覚障害をきたしたシンナー慢性中毒患者の網膜機能の電気生理学的検討は，本邦を中心としてこれまでに報告された数症例で行なわれている[6)~15)]．Kimura

らは7カ月のシンナー歴を持つ14歳男性のERGを検討し，a波，b波および律動様小波共に振幅の減弱がみられたことを報告した[7]．また栗原らは，同様にb波および律動様小波の振幅が減弱した1例を報告している[8]．その他subnormal, supernormalと記載された報告[10)15)]もあるが，ERGが正常であったという報告[6)9)13)14)]も多数あり，シンナー慢性中毒患者におけるERGの様相は，未だ不明である．これは，シンナー慢性中毒患者では，網膜機能になんらかの障害を有する可能性があるものの，そのシンナー歴による網膜障害の程度が様々で，ERGの波形も様々な様相を呈しうること，またERGの評価そのものに関しても，実際に潜時および振幅の計測をしていないこと等に原因があると思われる．

今回我々は，視覚障害を有する3名の純粋トルエン慢性中毒患者に対し，ERGを施行し，その潜時，振幅を，同様に測定した正常対象19名と比較した．a波は潜時，振幅ともに，b波に比べて高率に異常を示した．一般に，a波は視細胞，b波はミューラー細胞が主な発生母体と考えられており，例えば網膜中心動脈閉塞症では，網膜中層，内層が障害され，そこに発生源を有するb波振幅がa波振幅に比べ著しく減弱する[16]．トルエン慢性中毒例では逆にa波振幅の著しい減弱がみられたことにより，網膜中層，内層に比べて，より外層側の網膜の障害が示唆された．律動様小波の振幅減弱は，特に病巣の活動期と思われる症例1において特徴的な所見を示した．律動様小波は，糖尿病性網膜症で減弱することが知られている．その他，ベーチェット病，脈なし病などでも，しばしば減弱する[16]．今回の症例では，いずれも一般の耐糖能検査，眼底所見より上記の疾患は否定されており，今後，律動様小波の著明な減弱をみた場合トルエンの慢性中毒も考慮に入れる必要があると思われる．律動様小波は，数個の振れのすべてが網膜内発生層を一つにするのではなく，後方の振れが前方の振れに比べてやや外層よりの網膜部位で発生する[16]．律動様小波が，トルエン慢性中毒例で減弱する作用機序に関しては不明であるが，症例1の律動様小波のうち前方の振れが後方の振れに比べまだ少し認められることから，やはり，内層側に比べ外層側の障害の程度がより強いことが示唆された．

SkoogとNilssonは，サルに低濃度のトルエンを静注することにより，ERGc波に変化が生じることを明らかにした[17]．c波は網膜色素上皮を主な発生源としており[16]，トルエン慢性中毒患者でも，網膜色素上皮に変化が生じていることは，十分に考えられる．今回の症例でも網膜色素上皮の機能を反映するといわれるEOGのL/Dが減弱していたことより，網膜色素上皮にも同様に，何らかの障害があることが示唆された．

シンナー慢性中毒患者の視覚系の病理学的検索を行なった石川の報告[2]によると，シンナー慢性中毒患者の網膜色素上皮細胞の表面に，おそらく視細胞外節の破壊とみられる多量の異常物質が沈着している所見が明らかに認められたという．また2週間シンナーを吸入させたラットでは，網膜内層の変化は軽度であったが，網膜外層に強い変化がみられ，網膜色素上皮層が部分的に消失している部位もみられたという．これらの所見は，今回電気生理学的に示唆された所見と一致する．すなわち，今回行なった電気生理学的検討により，シンナーまたはトルエン慢性中毒患者網膜では，網膜色素上皮を含む網膜外層に異常が認められ，またERG, EOGを検索することにより，その網膜障害の有無または進行度がある程度推察できると思われた．

トルエンによる視神経症は，Kimuraら[7]により記載され，その後Keane[9]によりパターンVECPのP100潜時が延長することにより確かめられた．その後も，VECPの頂点潜時が延長[11]または波形が消失[13)14)]した症例が報告されている．しかし，聴覚誘発電位に異常がみられながらもVECPは正常であったという4症例も報告[12]されており，その評価は，ERG同様明らかとなってはいない．今回報告した3症例では，6眼中5眼と高率にP100潜時の延長がみられた．これらはいずれも視覚障害を有しておりP100潜時延長の原因となる視神経症が存在する可能性がある．12年間のシンナー歴を有する27歳男性の病理所見で，脳内皮質下に散在性の脱髄巣が存在したことが報告[18]されており，トルエン慢性中毒患者におけるP100潜時延長の機序は，多発性硬化症と同様，視路における脱髄巣による可能性があると思われた．

文　献

1) 警察白書，昭和61年度版．警察序編，大蔵省印刷局，1986.

2) 石川　哲：シンナー中毒と眼．臨眼　39：245—255, 1985.

3) 宇佐美恵美子：ERG律動様小波の計測方法に関する研究．日眼　70：84—87, 1966.

4) **Jones RM, Stevens TS, Gould S:** Normal EOG values of young subjects. Doc Ophthalmol Proc Series 13：93—97, 1977.

5) **Grant WM:** Toxicology of the Eye. 3rd ed,

Charles C Thomas Pub Illinois, USA, 1986.

6) **竹内　忍, 久保田伸枝**：シンナー・接着剤常用者にみられた急性視力障害について. 眼臨　68：909—914, 1974.

7) **Kimura T, Fujiwara N, Miyata M,** et al: Optico-encephalo-neuropathy in glue sniffer, in Salim I (ed): Transactions of Sixth Congress Asia-Pacific Academy of Ophthalmology. Indonesia, Airlangga University Press, 176—181, 1976.

8) **栗原秀行, 米良博量, 小原喜隆**：シンナー中毒による視神経萎縮と思われる1症例. 眼紀　29：1769—1773, 1978.

9) **Keane JR:** Toluene optic neuropathy. Ann Neurol 4：390, 1978.

10) **玉井嗣彦, 佐伯容子**：有機溶剤によると思われる視神経障害の1例. 眼臨　75：76—82, 1981.

11) **Metrick SA, Brenner RP:** Abnormal brainstem auditory evoked potentials in chronic paint sniffers. Ann Neurol 12：553—556, 1982.

12) **Lazar RB, Ho SU, Melen O,** et al: Multifocal central nervous system damage caused by toluene abuse. Neurol 33：1337—1340, 1983.

13) **Ehyai A, Freemon FR:** Progressive optic neuropathy and sensorineural hearing loss due to chronic glue sniffing. J Neurol Neurosurg Psychiatry 46：135—144, 1982.

14) **大野　仁, 敷島敬悟, 水野有武** 他：シンナー中毒によると思われる視神経障害の1例. 眼臨　79：816—819, 1985.

15) **池田　潔, 木村　徹, 石川　哲**：Optico-encephalo-peripheral neuropathy を呈したシンナー中毒の3症例. 臨眼　39：755—758, 1985.

16) **米村大蔵, 川崎一夫**：臨床網膜電図学. 東京, 医学書院, 1985.

17) **Skoog KO, Nilsson SEG:** Changes in the c-wave of the electroretinogram and in the standing potential of the eye after small doses of toluene and styrene. Acta Ophthalmol 59：71—79, 1981.

18) **Escobar A, Aruffo C:** Chronic thinner intoxicaton: Clinico-pathologic report of a human case. J Neurol Neurosurg Psychiatry 43：986—994, 1980.