内眼手術時のぶどう膜体積変化とフルルビプロフェンのおよぼす影響（図7，表1）

土坂　寿行*・高野　眞綾*・高瀬　正彌**（*東京女子医科大学第二病院 **自衛隊中央病院）

Effects of Flurbiprofen on Uveal Volume Change during Ocular Surgery

Hisayuki Tsuchisaka, Maya Takano* and Masahiro Takase**

**Depamtment of Ophthalmology, Tokyo Women's Medical College, Daini Hospital*

***Department of Ophthalmology, Japan Self Defence Force Central Hospital*

要　約

ぶどう膜の体積変化を指標として術中 **Prostaglandins** 等の **Chemical mediator** の膜透過性亢進および血管拡張作用を総合的に判定した．7羽の有色家兎を用いて1眼に前房穿刺手術を施行，他眼は無処置のまま対照とした．1時間後に両眼球を摘出，凍結の後半切して脈絡膜の厚さ，およびその他眼球各部の計測を行なった．次に，6羽の有色家兎を用いて1眼に **Flurbiprofen**（**FP**）で前処置を行なった後，両眼に前房穿刺手術を行なって同様に眼球各部の計測を行なった．また，上記の眼球について組織学的変化を併せて観察した．無処置眼の脈絡膜の厚さは0.07～0.08mm に分布し，平均0.07mm であった．これに対し，前房穿刺手術を施行すると脈絡膜の厚さは0.07～0.32mm に分布し，平均値は0.12mm に肥厚した．次に **FP** の前処置後手術を施行した場合の脈絡膜の厚さは0.06～0.11mm，平均0.08mm であったのに対し，無処置のまま手術を施行した場合には0.08～0.15mm，平均値は0.10mm であった．組織学的には手術を施行すると血管の拡張および脈絡膜の浮腫が認められたが，この変化は **FP** の前処置により抑制された．（日眼　92：2015—2019，1988）

キーワード：**Prostaglandins**，**Flurbiprofen**，ぶどう膜体積

Abstract

Chemical mediators such as prostaglandins produce an increase in membrane permeability and local ocular vasodilation. Both of these reactions during ocular surgery were evaluated by the change of the uveal volume during operation. Perforationg sections of the central cornea were made in one eye of seven colored rabbits and both eyes were enucleated after one hour. The eyes were cut in horizontal sections after being frozen. The thickness of the peripheral choroid was then measured. Further, flurbiprofen eye drops were administered to one eye of six other animals and perforating sections of the central cornea were made on both eyes. Using the same method described above, the thickness of the choroid was measured. These samples were also evaluated histopathologically. The choroidal thickness of the untreated eyes ranged from 0.07 to 0.08mm with a mean value of 0.07mm. The choroidal thickness of the perforated eyes ranged from 0.07 to 0.32mm and the mean value was elevated to 0.12mm. In the latter experiment, choroidal thickness of the perforated eyes without any drugs ranged from 0.08 to 0.15mm with a mean value of 0.10mm. The values of the perforated eyes using flurbiprofen eye drops were from 0.06 to 0.11mm and the mean value was reduced to 0.08mm by

別刷請求先：116　荒川区西尾久2—1—10　東京女子医大第二病院眼科　土坂　寿行

（昭和63年5月27日受付，昭和63年9月21日改訂受理）

Reprint requests to：Hisayuki Tsuchisaka, M.D.　Tokyo Women's Medical College, Daini Hospital
2—1—10 Nishiogu, Arakawa-Ku, Tokyo 116, Japan

(Received May 27, 1988 and accepted in revised form September 21, 1988)

flurbiprofen eye drops. Histopathologically, marked choroidal edema and vasodilation were seen in the perforated eyes and these changes were suppressed by pretreatment with flurbiprofen eye drops. (Acta Soc Ophthalmol Jpn 92 : 2015—2019, 1988)

Key words : Prostaglandins, Flurbiprofen, Uveal volume

I 緒　言

手術時の機械的刺激による眼内の反応に関してProstaglandins(PGs)が関与することは広く知られた事実である．PGsに起因する眼内の反応としては膜透過性の亢進，縮瞳反応，血管の拡張などがあげられ，それぞれ個々の反応についてはこれまで定量的な報告が多く見られる[1)~3)]．しかし，術中あるいは術後の眼内の反応はこれらの反応が総合的に作用して生ずるものであり，実際の変化は知られていない．本実験では術中にそれぞれの反応が関与し合って生ずる眼内の形態変化を観察する．即ち，有色家兎に前房穿刺手術を施行し，眼球の形態およびぶどう膜の体積変化について検討を加えた．

II 対象および方法

実験1：対象は雌雄の別なく体重1.5kg~2.3kg，平均2.0kgの有色家兎7羽を用した．Sodium pentobarbital 50mg/kgで静脈麻酔を行ない，両眼の角膜輪部の12時，3時，9時の位置に8-0絹糸を用いて目印をつけ，1眼に前房穿刺手術を施行，他眼は無処置のまま対照とした．前房穿刺手術は角膜中央にカミソリを用いて虹彩，水晶体に触れぬよう約2mmの切開を加えたもので，術直後全例前房は消失した．術後1時間で過剰麻酔を行なって家兎を殺し，速やかに両眼球を摘出，これを液体窒素を用いて凍結した．凍結眼球はCryostatを用いて3時，9時の絹糸および視神経を含む水平面で半切するよう薄切を重ねた．水平面断を完成した後，実体顕微鏡を用いて写真撮影を行なった(図1，2)．写真撮影は接写（図1）および6.3（図2），25倍（図3）の倍率で行ない，接写フィルムより眼球前後径，硝子体前後径，前房深度および眼球横径を測定した．また，脈絡膜の厚さは拡大撮影のフィルムを用いて測定した．測定方法はIndexの撮影を同時に行ない，フィルム面上の眼球各組織とIndexを0.05mmまで測定可能なVernier caliperを用いて測定し，Indexの実測値をもとに換算した(図1～3)．なお，脈絡膜の厚さは網膜鋸状縁より1mm後極よりの部位



図1　Findings for frozen globe cut in the horizontal sections. Close up photography

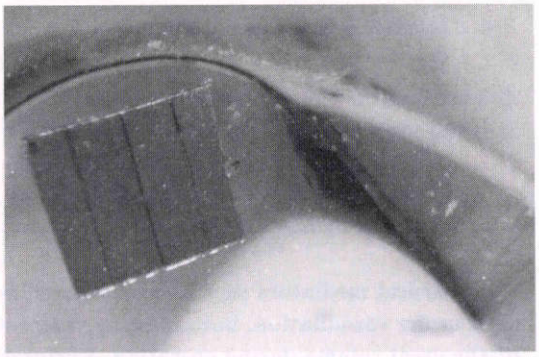

図2　Enlarged findings for frozen globe cut in the horizontal sections. Magnification : 6.3×

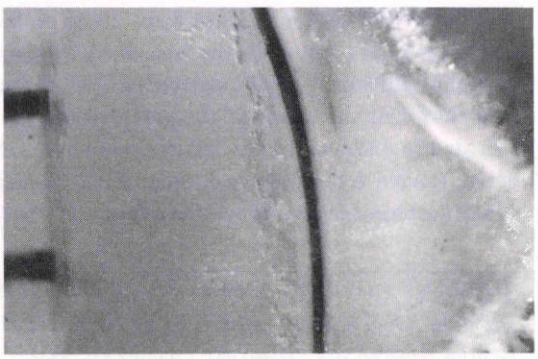

図3　Enlarged findings for frozen globe cut in the horizontal sections. Magnification : 25×

表1　Measuring values are shown by mean±SD. There are no statistically significant change between perforated eyes and control eyes in method 1 or between perforated eyes using FP and perforated eyes without any druds in method 2.

Tissue	Method 1		Method 2	
	Perforated eyes (mm)	Control eyes (mm)	Perforated eyes, FP (mm)	Perforated eyes (mm)
Anterior to posterior diameter of the globe	16.2±0.4	16.5±0.2	16.4±0.7	16.3±0.9
Anterior to posterior diameter of the vitreous body	6.7±0.6	6.3±0.5	6.9±0.5	7.2±0.3
Transversal diameter of the globe	17.8±0.5	18.0±0.3	17.2±0.7	17.6±1.0
Anterior chamber depth	1.6±1.0	2.1±0.6	1.5±0.8	1.2±0.8
Choroidal thickness	0.12±0.09	0.07±0.01	0.08±0.02	0.10±0.03

を計測した．また，半切部分の薄切切片を作成してHE染色を行ない，組織学的観察を併せて行なった．

実験2：実験1と同様，雌雄の別なく体重1.6kg～2.2kg，平均1.9kgの有色家兎6羽を用いた．1眼に0.1%Flurbiprofen(FP)を手術の2，1時間，30および15分前に点眼し，他眼は薬剤を使用しないまま両眼に前房穿刺手術を行なった．術後の処置，眼球各部の計測は実験1と同様に行ない，FPの眼球各部の形態およびぶどう膜体積変化に及ぼす影響を観察した．また，実験1と同様切片の組織学的観察を併せて行なった．

なお実験1，2を通し，統計学的解析には対応のないt検定を用いた．

III 結　果

表1に眼球各部の計測結果を示す．実験1の結果，無処置眼の脈絡膜の厚さは0.07mmから0.08mmに分布し，平均0.07mmであった．一方前房穿刺眼は0.07mmから0.32mmに分布し，平均0.12mmに肥厚したが，対照に比べて有意の差は認められなかった．その他，眼球前後径，硝子体前後径，前房深度および眼球横径の各測定値については前房深度に若干の差が認められたが同様に有意の差はなく，手術による眼球形態の変化は認められなかった．また，実験2においては前房穿刺眼の脈絡膜が0.08mmから0.15mm，平均

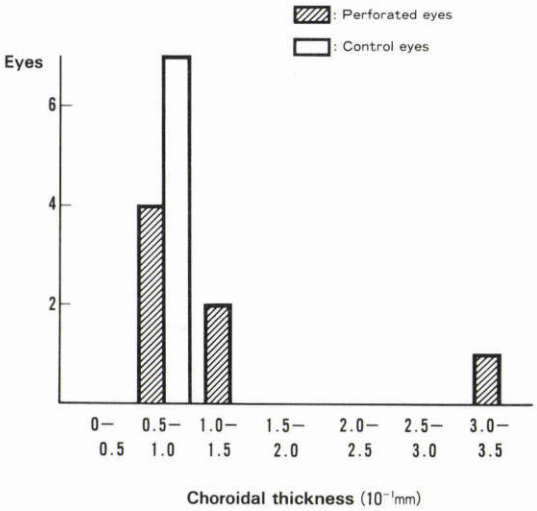

図4　Choroidal thickness in method 1: Choroidal thickness of the untreated eyes ranged from 0.05 to 0.1mm with a mean value of 0.07mm. These values were elevated in three of seven perforated eyes with a mean value of 0.12mm.

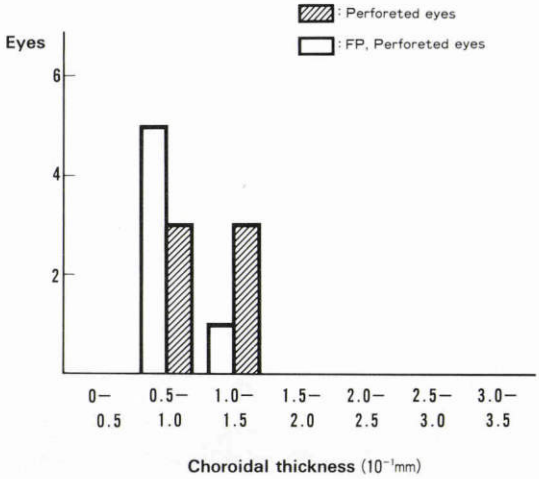

図5　Choroidal thickness in method 2: In the control group, choroidal thickness of three cases ranged from 0.05 to 0.1mm and other three cases showed choroidal swelling with a mean value of 0.10mm. In the FP group, only one case showed choroidal swelling and the mean value was suppressed from 0.10mm to 0.08mm by FP eye drops.

0.10mmに肥厚したのに対し，FPで前処置を行なった後，前房穿刺を行なった場合には0.06mmから0.11mm，平均値は0.08mmに抑制されたが同様に有意の差は認められなかった．また，実験1と同様，その他の眼球各部計測結果も有意の変化は認められなかった．

これらの成績のうち周辺部脈絡膜の厚さに関し，その詳細を図4，5に示す．実験1の無処置眼は7例とも脈絡膜の厚さが0.05～0.1mmに分布したのに対し，前房穿刺眼は7例中3例，うち1例は著しい肥厚が認められ，無処置眼の平均値を基準とすると平均63.5%の肥厚が認められた．

次に実験2の前房穿刺眼では6例中3例が0.1mm以上に脈絡膜が肥厚したのに対し，FP処置眼では1例に同様の肥厚が認められた．また，実験1の無処置眼の脈絡膜の厚さを基準とすると，前房穿刺眼では平均35.1%の肥厚が認められたのに対し，FP処置群では14.9%に抑制された．

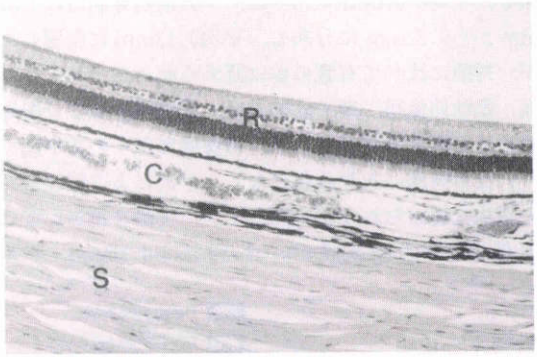

図6　Histopathological findings in the perforated eyes without any drugs. Marked vasodilation and choroidal edema are seen in the perforated eyes of colored rabbits.

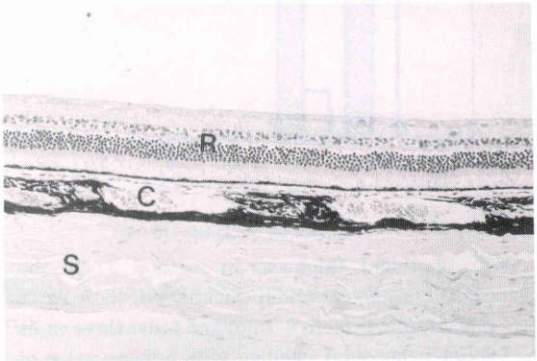

図7　Histopathological findings in the perforated eyes after the pretreatment of FP. Vasodilation and choroidal edema are suppressed by the pretreatment of FP eye drops

組織学的には前房穿刺手術を施行した場合，脈絡膜の血管の拡張，浮腫が著しく実質の肥厚を裏付ける所見が認められた（図6）．一方，これらの所見はFP点眼薬を術前に投与することにより，抑制された（図7）．

IV　考　　按

本研究においては手術後Sodium pentobarbitalの過剰投与を行なって家兎を殺したため，麻酔剤の末梢血管に対する影響が考えられる．しかし，同様の方法で前房穿刺手術を行ない，家兎を殺して組織学的検索を行なった実験ではぶどう膜血管の拡張は認められなかった[4]．また，本実験においても前房穿刺眼の脈絡膜が著しい反応を示したのに対し，無処置眼の脈絡膜の厚さは0.07～0.08mmに分布し，個体差は極めて少ない．従って無処置眼を対照として検索を行なう限り，脈絡膜の厚さに対するSodium pentobarbitalの影響は無視できるものと考えられる．

内眼手術後，低眼圧および機械的刺激が主な原因となってぶどう膜血管の透過性が亢進し，脈絡膜実質には血漿成分が貯留する[4)5)]．Fluorescein dextranをTracerとして本実験と同様の前房穿刺手術を行い，血管壁からの漏出を検索をした成績では，術後30分より48時間までぶどう膜血管から漏出はほぼ一定であった[4]．その結果，ぶどう膜血管から一定の割合で漏出した血漿成分がぶどう膜実質内に次第に貯留し，ある一定量に達すると脈絡膜剝離が発症すると考えられる[6)~8)]．本実験は術後1時間の脈絡膜浮腫および血管拡張の程度を検索したものであり，その結果脈絡膜の形態には大きな個体差が認められた．すなわち，実験1の7例中3例に0.1mmを越すぶどう膜の肥厚が認められ，うち1例は対照の4倍強の膨張が認められた．ぶどう膜血管からの血漿成分の漏出が48時間以上，一定の速度で継続するとすればこうした手術に対する反応の著しい対象がいわゆるBalloon状の脈絡膜剝離に発展するものと考えられる．

また，実際の臨床における術中の前房形成不全の一因として硝子体圧の上昇があげられる．見かけ上の硝子体圧上昇の原因としては硝子体内への前房水の流入，硝子体出血，ぶどう膜の膨化あるいは眼球壁の変形などがあげられるが，本実験の成績はこの中でぶど

う膜の膨化を検索したものである．本家験の成績から家兎眼球の強膜部分を球状，眼球横径をその直径と仮定して見かけ上の硝子体体積の増加を算出した．その結果，実験1の成績における平均値の63.5%の脈絡膜の肥厚は硝子体体積の約1.8%に相当し，うち最も肥厚の著しかった1例は同様に約8.8%に相当した．また，実験1の無処置眼の脈絡膜の厚さを基準とすると，実験2の成績は前房穿刺眼が1.0%の見かけ上の硝子体体積の増加を示したのに対し，FPで前処置を行なった群では平均0.4%の増加に抑制された．

術中の前房形成不全あるいは硝子体圧の上昇は合併症の発症と深く関連をもつ，臨床的にも水晶体計画的嚢外摘出術を対象とした試験ではFPの点眼により，合併症が有意に抑制されたが[9]，本実験の結果はこれらの成績を裏付けるものである．術中ぶどう膜の膨化は手術の手技あるいは合併症の発生に深く関与し，縮瞳反応抑制効果とともにFPの術前処置はその予防に有用であると考えられた．

文　献

1) **Waitman MB:** Possible new concepts relating prostaglandins to various ocular functions. Surv Ophthalmol 14: 301—326, 1970.
2) **増田寛次郎**：眼とプロスタグランディンズ．臨眼 31: 747—757, 1977.
3) **Starr MS:** Effects of prostaglandins on blood flow in the rabbit eye. Exp Eye Res 11: 161—169, 1971.
4) **Tsuchisaka H, Takase M:** Permeability of uveal vessels after experimental filtering surgery in rabbits. Jpn J Ophthalmol 29: 263—271, 1985.
5) **Ohtsuki K, Mizuno K, Sears ML:** Disruption of the blood aqueous barrier demonstrated by histofluorescence microscopy. Jpn J Ophthalmol 19: 153—165, 1975.
6) **土坂寿行，高瀬正弥**：内眼手術後の遅発性脈絡膜剝離—発症機序および薬物療法について—．日本の眼科　57: 677—681, 1986.
7) **Pederson JE,** et al: Experimental ciliochoroidal detachment, Effect on intraocular pressure and aqueous humor flow. Arch Ophthalmol 97: 536—541, 1979.
8) **Chylack LT:** Molecular sieving in suprachoroidal fluid formation in man. Invest Ophthalmol 17: 420—427, 1978.
9) **土坂寿行，高瀬正弥，戸張幾生**他：フルルビプロフェン点眼液の水晶体計画的嚢外摘出術に及ぼす影響—二重盲検法による検討—．日眼　91: 570—578, 1987.