網膜色素上皮細胞の反応様式

3. 線維芽細胞様化生（図7）

緒方奈保子・金井　清和
大熊　　紘・宇山　昌延（関西医科大学眼科学教室）

Part 3. Metaplastic Change to Fibroblast-like Cells by Retinal Pigment Epithelium

Nahoko Ogata, Kiyokazu Kanai, Hiroshi Ohkuma and Masanobu Uyama

Department of Ophthalmology, Kansai Medical University

要　約

白色ラットの網膜下腔にポリスチレン小球を注入し，網膜下腔における網膜色素上皮細胞の増殖開始後の反応を観察した．色素上皮は3日目より重層が著しくなり，4日目には胞体内に小球を貪食したまま細長く形態を変え，紡錘形となった．4週間後には，色素上皮は数層に重層し，細長い紡錘形の細胞となり，胞体の周囲に膠原線維を産生し，網膜下腔に厚い結合組織様の組織を形成した．この様な紡錘形の細胞もその微細構造から色素上皮由来であることが推測できた．すなわち，色素上皮細胞は，線維芽細胞様に化生した．しかし，既存の網膜色素上皮が小球を貪食しつくした部位では長期経過の後でもそのまま一層の状態を保ち，増殖，化生は網膜下腔に残在した小球により，誘発されることが示された．（日眼　92：2029—2037，1988）

キーワード：網膜色素上皮細胞，増殖，化生，ポリスチレン小球，微細構造

Abstract

In a previous study, we demonstrated that there was proliferation and phagocytotic activity of retinal pigment epithelium (RPE) within 48 hours after the injection of particles into the subretinal space. In this report, we examine response of RPE from 3 days to 4 weeks after the subretinal injection of the particles. At day 4, proliferation of RPE in the subretinal space was prominent, and the proliferating RPE became flat and spindle shaped. After 4 weeks, the subretinal space was occupied by fibrous tissues composed of spindle-shaped cells and connective tissue. Transmission electron microscopy showed the spindle-shaped cells to have polarity with microvilli on the apical side, and basement membrane on the basal side, in addition to lateral intercellular junctional complexes. These characteristics confirmed that the spindle shaped cells had originated from RPE. Silicotungstic acid staining revealed typical cross binding of collagen fibers in the basal extracellular space of multilayered spindle cells. These results clearly showed that RPE could be transformed into the fibroblast-like cells through metaplasia, producing collagen fibers around the cells. (Acta Soc Ophthalmol Jpn 92 : 2029—2037, 1988)

Key words : Retinal Pigment Epithelium, Proliferation, Metaplasia, Latex particles, Fine structure

別刷請求先：570　大阪府守口市文園町1　関西医科大学眼科学教室　緒方奈保子
（昭和63年7月4日受付，昭和63年9月12日改訂受理）
Reprint requests to: Nahoko Ogata, M.D.　Dept. of Ophthalmol., Kansai Medical Univ.
1 Fumizono-cho, Moriguchi 570, Japan
(Received July 4, 1988 and accepted in revised form September 12, 1988)

I 緒　言

実験的に硝子体内へ注入した網膜色素上皮細胞の観察において色素上皮細胞は増殖し，線維芽細胞様細胞へ化生し，増殖膜を形成することが報告されている[1)~3)]．また増殖性硝子体網膜症の増殖膜[4)5)]や，網膜上膜[6)~9)]，網膜下増殖膜[10)]の臨床組織の検索により増殖膜の細胞成分の一つとして網膜色素上皮由来と思われる細胞がみられることが多く，この様な病的状態に網膜色素上皮が深くかかわっていると考えられている[4)~10)]．特に，増殖膜形成においては，病的条件下での色素上皮の増殖，とくに線維芽細胞様細胞への化生[1)~4)]が注目されている．

前回[11)]我々は，網膜下腔にポリスチレン小球を注入し，ラット網膜色素上皮細胞が生体内で有糸分裂することを光顕，電顕にて確認した．今回は，そのような色素上皮をさらに長期にわたり観察すると線維芽細胞様細胞に化生することを観察したので報告する．

II 実験方法

1. 実験動物

実験動物として体重300～400gのWistar系の白色ラットを用いた．

2. ポリスチレン小球の種類

直径約3μmのポリスチレン小球で負荷電小球，正荷電小球，親水性小球を用いた．表面処理の方法は前報[11)]に記したとおりである．

3. 網膜下腔注入法

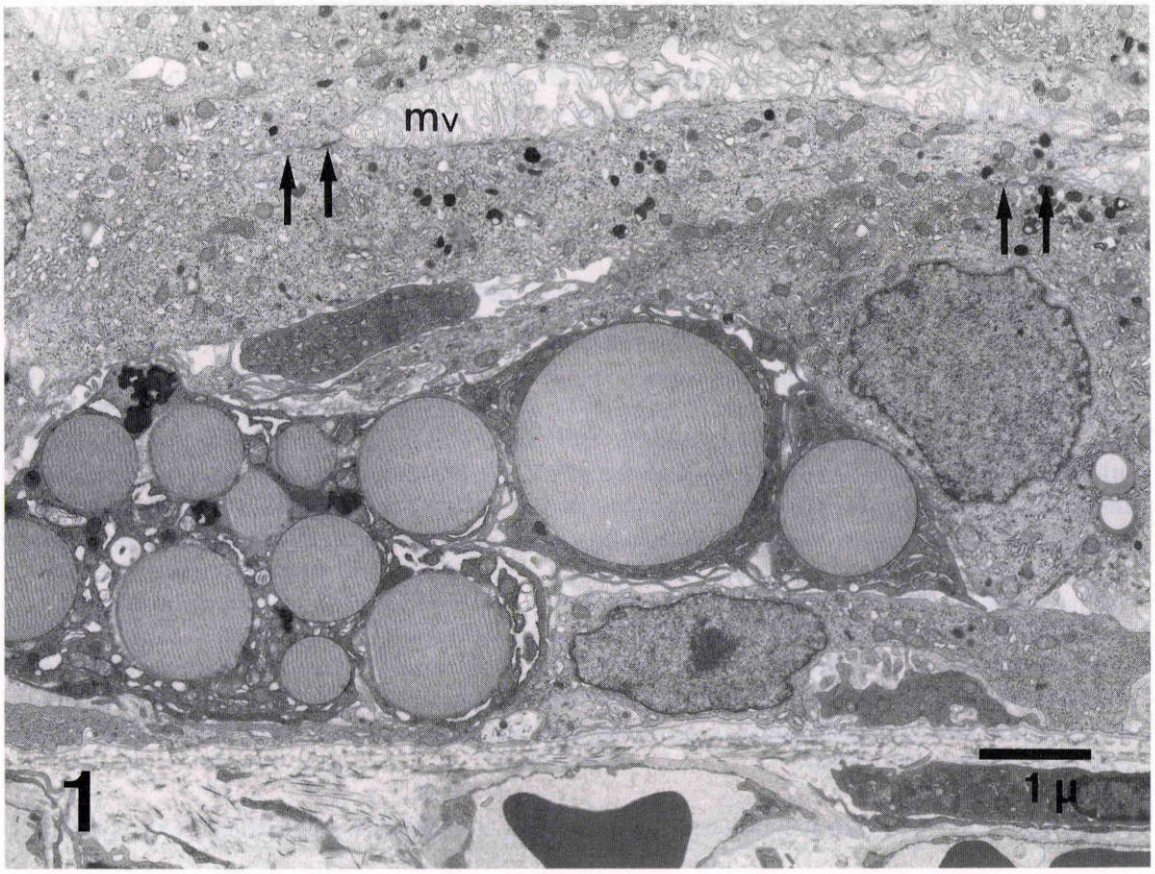

図1　ポリスチレン小球の網膜下腔内注入3日後，電顕所見．網膜色素上皮は2から3層に増殖し，胞体内にはポリスチレン小球を貪食していた．感覚網膜側の網膜色素上皮細胞の胞体は扁平となり，細長くなっていた．小球を貪食した細胞は周囲の小球貪食に乏しい細胞に比べ電子密度が高くなっていた．Mv：microvilli，矢印：細胞間結合装置．

前報[12)~14)]に記した方法によってこれらの小球浮遊液0.05ml（10^9個/ml）を網膜下腔に注入した．注入直後に眼底検査を行って，注入部から後極部にかけて胞状網膜剝離が形成されたことを確認し，注入液が正しく網膜下腔に注入されたものを実験に用いた．著しい網膜下出血や硝子体出血などが発生した眼球は除外した．

4．試料作成方法

注入後，3日，4日，1週，2週，4週に眼球摘出を行い，直ちに2.5%グルタールアルデヒド（0.1M燐酸緩衝液）にて3～24時間固定後，角膜，虹彩，水晶体を除去し，実体顕微鏡下に網膜剝離の範囲，ポリスチレン小球の分布状態，刺入部位，出血の有無，程度を観察し，刺入部から遠く，注入による脈絡膜，網膜下出血等の組織損傷のない部位で，網膜下腔の小球の分布状態が均一で網膜下腔によく注入されている部位を切り出した．細切した切片は1%四酸化オスミウムにて後固定後，漸増アルコール系列にて脱水，プロピレンオキサイドに置換後，エポン包埋し光顕，電顕用観察に供した．

透過型電顕による観察には酢酸ウラニルと硝酸鉛による二重染色を行い，さらに一部は膠原線維の観察のためシリコタングステン酸による染色を行った[15)]．シリコタングステン酸染色は，酢酸ウラニル；2%，シルコタングステン酸；4%，エタノール50%の溶液にて10分間染色した．それぞれ，日立HU-12型，H-500型電子顕微鏡にて観察した．

III 結　果

注入48時間では前報[11)]に報告したように，網膜下腔に多数の小球が注入された場合には網膜色素上皮細胞はさかんに有糸分裂を行って増殖し，かつ網膜下腔へ遊走し小球を貪食した．

この様な部位は，注入3日後になると，色素上皮の反応態度は小球の表面性状による差はなく，ポリスチレン小球を貪食し重層した細胞はさらに内方に多層になるとともにその内方から扁平になり，紡錘形となった細胞が重なり合って網膜下腔に延びていた．また，小球を貪食した細胞は周囲の貪食に乏しい細胞に比べ，細胞質の電子密度が高くなっていた（図1）．

注入4日後では，網膜下腔には球状の遊走細胞はほとんどみられなくなり，小球を貪食し，増殖した紡錘形の細胞が数層の細胞層を形成し，さらにその内層には極めて扁平化した紡錘形の細胞が3～4層重層し，この様な細胞も胞体内に小球を含んでいた（図2）．

2週間後，紡錘形になった細胞はさらに扁平化して細長く，数層の厚い層を作り，4週間後には重層した細胞は結合組織様の厚い層を形成した（図3）．

4週間後に網膜下腔の結合組織様の組織を電顕でみると，重層した細胞は，胞体内にポリスチレン小球を

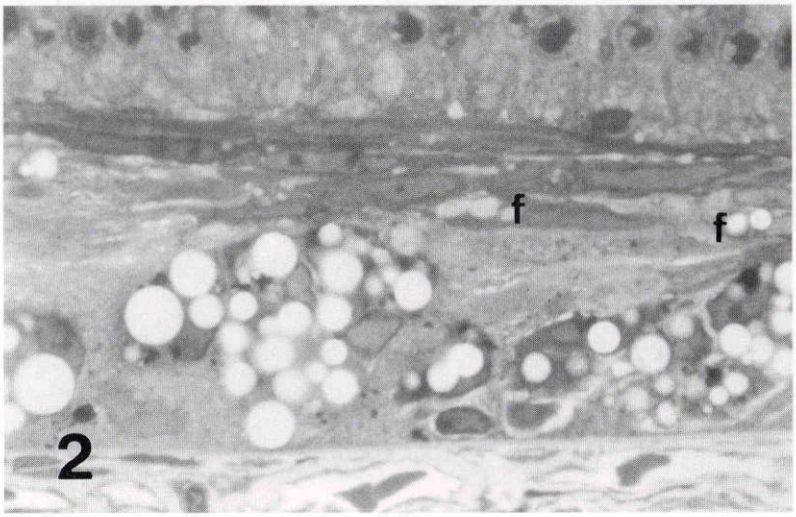

図2　注入4日後，光顕所見．重層した網膜色素上皮は小球を貪食したまま感覚網膜側で細長く紡錘形となった（f）．網膜下腔には丸い遊走細胞はみられなかった（×1,000油浸）．

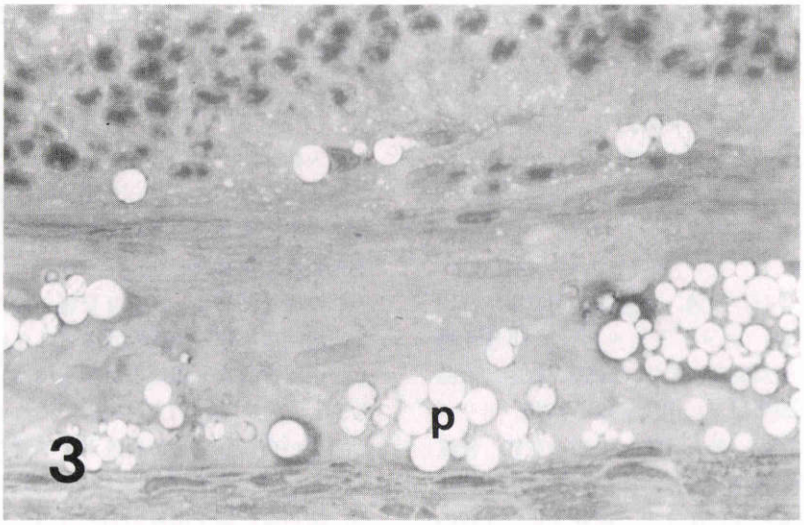

図3　注入4週間後，光顕所見．細長い，紡錘形の細胞はポリスチレン小球を貪食したまま網膜下腔に厚い結合組織様組織を作っていた．

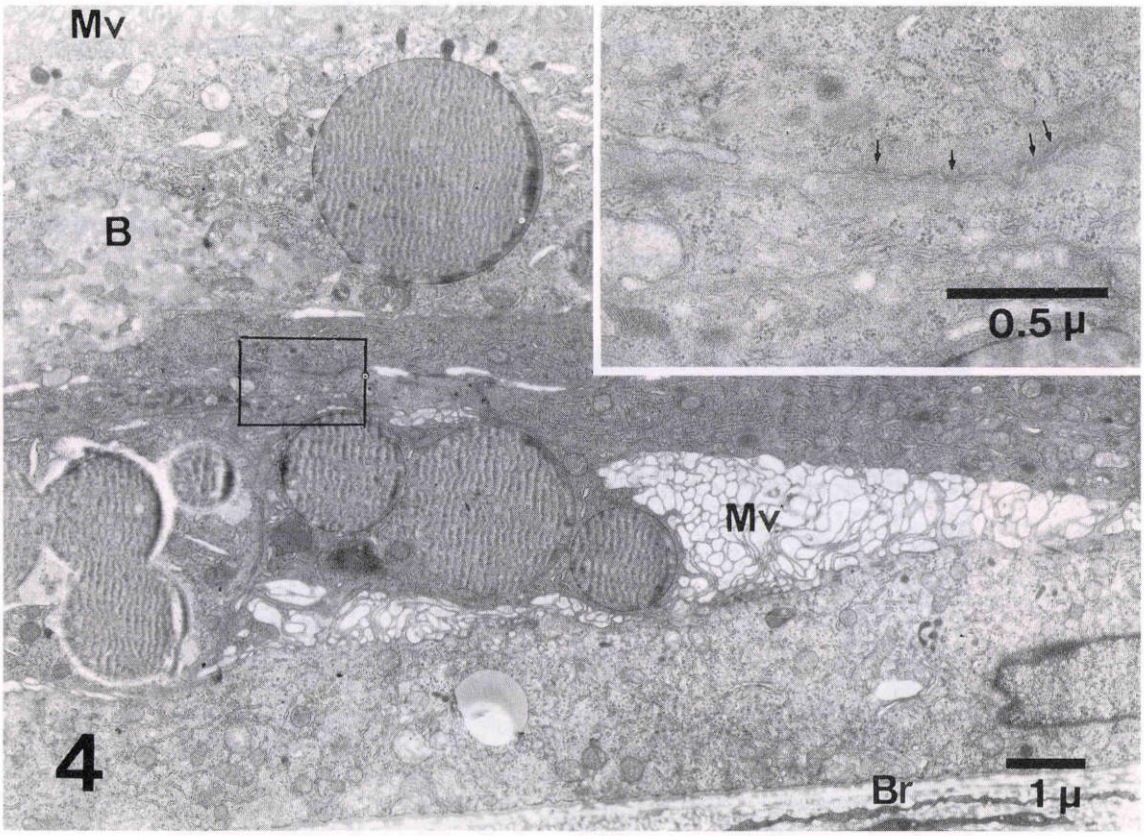

図4　注入4週間後，電顕所見．小球を胞体内に貪食したまま重層した紡錘形の細胞は極性を持っており，apical にはmicrovilli（Mv）を，基底側には基底膜様物質（B）がみられた．細胞間で電子密度に差がみられ，電子密度の高い細胞は粗面小胞体，遊離リボゾームが多くなっていた(弱拡大)．挿入部：□部の拡大，隣接する細胞間には結合装置（白矢印）がみられた（強拡大）．

貪食しており，apical 側に microvilli 様の突起があり，basal 側には基底膜様物質の形成(図4)，さらに，隣接した細胞間には細胞間結合装置が多数みられた(図4拡大挿入部)．また basal 側に隣接する細胞とはその basal 側で接していた(図5)．これらの所見から，この重層した紡錘形の細胞は上皮系の細胞であり，網膜色素上皮に由来した細胞であることが確認できた．また，ここの細胞間で細胞質の電子密度に差がみられたが，電子密度の濃い細胞では，粗面小胞体と，遊離リボゾームが多くみられた（図1，図4）．

シリコタングステン酸染色でこれらの細胞の basal 側の細胞間質を観察すると細胞外に直径約40～50nm で周期約55～65nm の横縞を有する線維を認め，これが膠原線維であることが明らかになった（図6）．

網膜下腔に注入されたポリスチレン小球が比較的少なかったところでは，4週後にも，網膜色素上皮はポリスチレン小球を胞体内を持つまま固有の1層にとどまり，増殖や遊走反応はみられなかった(図7)．また，この期間中にも Bruch 膜側への exocytosis はみられなかった．

三日目以降の全経過において小球の表面性状の差による違いはなかった．

IV 考　按

Machemer らが実験的網膜剝離眼において，網膜色素上皮細胞と思われる細胞が硝子体表面や，網膜内境界膜に沿って膜状に増殖し，その収縮により網膜のしわがつくられることを観察し，さらに硝子体腔内に培養網膜色素上皮細胞を注入すると，網膜色素上皮細胞が，多彩に形態を変え，膜様組織が形成されることをみている[1)~4)]．すなわち，硝子体内に注入した網膜色素上皮細胞は，1) macrophage, 2) resembled fibroblast, 3) well-differentiated normal pigment epithelial cell 等に多彩に変化したと述べ，そしてこのよう

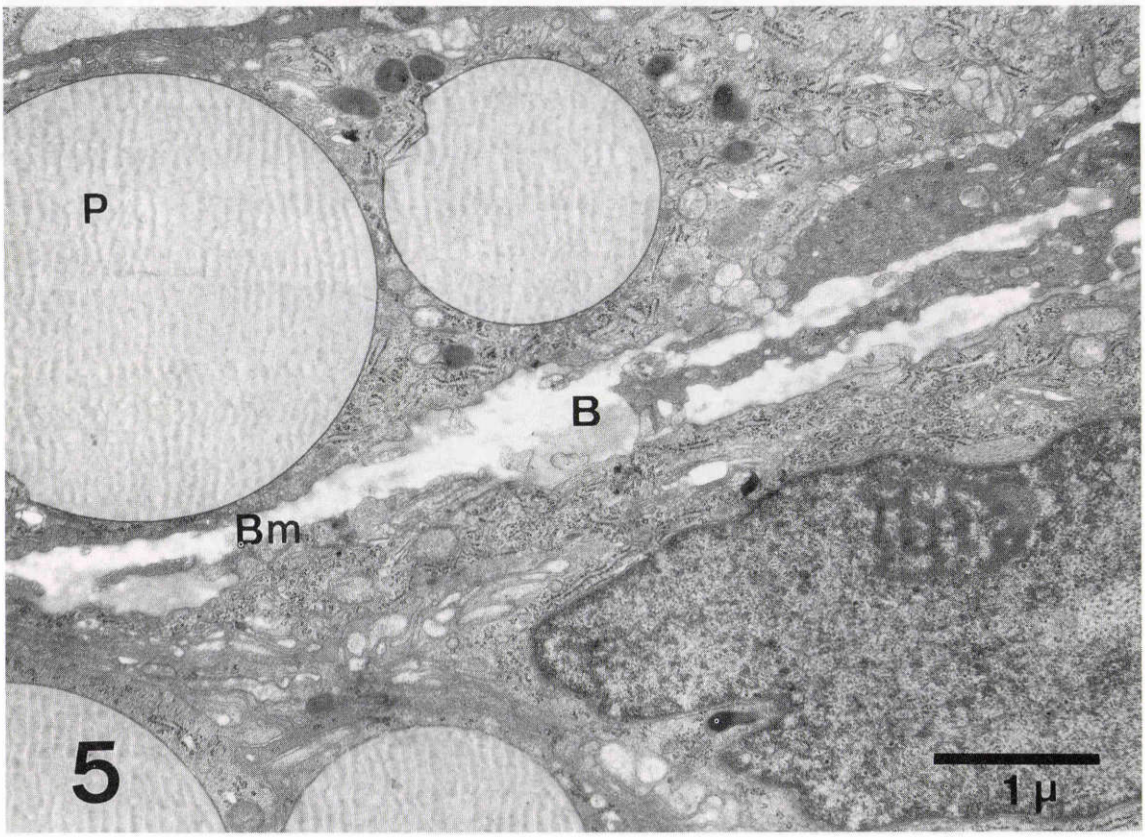

図5　注入4週間後，電顕所見．小球を貪食した紡錘形細胞の基底部には基底膜（Bm)，基底膜様物質（B）の形成が認められた（p：ポリスチレン小球)．

図6　注入4週間後，シリコタングステン酸染色電顕所見．紡錘形の細胞の基底膜側に，明らかな膠原線維（Cf）の束が認められた．

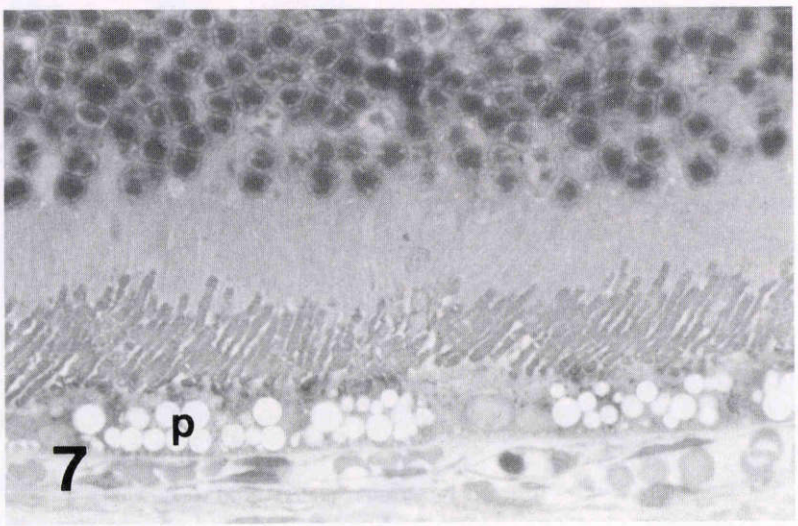

図7　網膜下腔に小球が少なかったところでは網膜色素上皮は網膜下腔の小球を完全に清掃し，そのときには色素上皮の増殖が全くみられなかった（p：ポリスチレン小球，×1,000油浸）．

な膜様組織の構成細胞は細長く紡錘形であるが，極性を持っており，さらに細胞間結合装置を有していることから，これらを網膜色素上皮細胞由来としており，細胞周囲には膠原線維が豊富に存在することから色素上皮が病的状態において線維芽細胞様に化生したものであると報告している[1]．

また，in vitro の実験でも Newsome ら[16]は色素上皮が増殖し，膠原線維を形成して線維芽細胞様に化生することを報告している．

臨床的には眼内増殖組織や線維膜の病理組織標本を検索すると，網膜色素上皮と思われる細胞が多く観察され[4)~10)]，免疫組織学的検索[8)9)]や，これらの膜の培養実験[17]より，網膜色素上皮細胞と確認されている．このように網膜色素上皮細胞は種々の病的状態において，増殖，遊走し，形態を変え，線維芽細胞様細胞に化生することが知られている．

我々は，前報[11]で生体内で網膜下腔での網膜色素上皮の有糸分裂像を確認したが，今回は色素上皮が増殖したのちに細長い紡錘形細胞になり，胞体周囲に膠原線維を形成し，線維芽細胞様に化生する過程を in vivo かつ in situ に観察できた．

網膜下腔に注入された小球が多く存在すると3日目に増殖，重層した網膜色素上皮細胞，特に感覚網膜側の色素上皮は胞体が扁平化し，細長くなった．この所見は4日後にはより著明になり，2週後には細長い紡錘形の細胞が数層の厚い層を形成し，4週間後には網膜下腔に厚い結合組織様の層を形成した．我々の実験では注入処置に際し，Bruch 膜を穿刺していることから脈絡膜由来の線維芽細胞等の侵入，増殖の可能性があるが，この様な部位を電顕でみると，紡錘形の細胞には極性がみられ apical 側とみられる側には microvilli を有しており，basal 側とみられる側には基底膜ないし，基底膜様物質の形成がみられ，さらにこれらの細胞間には細胞間結合装置が認められた．この様に極性を有し，上皮系の細胞の特徴を持つことから，これらの細長く重層した紡錘形の細胞は網膜色素上皮由来と考えられた．増殖した細胞はそれぞれ互いに apical 側と apical 側，基底膜側と基底膜側で相互に隣接して連続性に配列しており，これは Inomata ら[18]が報告した網膜色素上皮の増殖の様式に一致していた．

Radtke ら[3]によると硝子体内に注入した網膜色素上皮は3日目より膜を形成し，4週間後には細胞は細長く紡錘形になり，膠原線維を産生し，線維膜を形成した．この様に色素上皮が硝子体腔で増殖するのは，硝子体が色素上皮の増殖を促すためであると言われている[19)~21)]が，我々の今回の実験では硝子体は関与していないから，色素上皮がこのように盛んに増殖したのは網膜下腔に過剰の小球の存在が引金になったと思われた．

注入4週間後，色素上皮が増殖し，結合組織様の層を形成した試料を，シリコタングステン酸で染色すると増殖した色素上皮細胞基底側細胞間質に直径約40～50nm で，約55～65nm の縞模様の周期をもつ膠原線維の束が明らかに認められ，これらの膠原線維は，細長く形態を変えた色素上皮により産生されたものと考えられた．今回用いたシリコタングステン酸染色は簡易な方法であり，従来から用いている二重染色よりも膠原線維の証明が容易であった．

このように分裂，増殖した網膜色素上皮細胞は，細長く紡錘形となり線維芽細胞様細胞に化生し，その周囲に膠原線維を産生して，網膜下腔に厚い結合組織様組織を形成した．実験的網膜剝離においても，色素上皮が網膜下腔で増殖し重層することが観察されている[22)23)]．我々の教室でも以前に加賀[24]が，家兎で類似の実験を行ない網膜色素上皮細胞が線維芽細胞様細胞へ化生し，膠原線維を産生したことをみている．今回の我々の実験とは用いた動物種，ポリスチレン小球の大きさ，ポリスチレン小球の注入量，小球の荷電状態が異なるため正確な比較はできないが，加賀らは処置後5日目に膠原線維を認めたとしている[24]．我々は処置後4日目より増殖細胞間に膠原線維を認め，さらにシリコタングステン酸染色で確認した．

しかし，網膜下腔に注入された小球が小数であったところでは，前報[11)14)]と同様小球を貪食した色素上皮は1層のままで，4週間後においても増殖は全くみられなかった．これは，既存の一層の網膜色素上皮細胞層で網膜下腔の小球をすべて清掃できたため，増殖して小球を貪食する必要がなかったためと思われた．

さらに，小球の表面性状の差によっても網膜色素上皮の増殖反応に差はみられなかった．これは，網膜色素上皮が異物を認識し，貪食する際には異物の表面性状が問題となるが，注入48時間以降は小球の表面性状に差がなくなり，一旦胞体内に貪食されると網膜色素上皮細胞の反応に影響を及ぼさないものと考えられた[11)14)25)]．

松村[26]は培養コイ色素上皮細胞は貪食した小球を胞体内から，Bruch 膜側へ放出したと報告し，色素上皮細胞が exocytosis を行う可能性を述べている．しか

し，我々の観察ではin vivoの実験でこの様なexocytosisはみられなかった．

色素上皮の増殖膜の発生には種々の物質が関与しているといわれている[27)~29)]が，中でもフィブロネクチン，血小板由来細胞成長因子は大きな要素と思われている．とくにフィブロネクチンは細胞間の接着を認め，収縮を起こすと言われ[29)]，また網膜色素上皮細胞の基底膜側に存在し細胞の分化に関与すると報告されている[30)]．我々の実験から網膜下腔のポリスチレン小球の存在が網膜色素上皮細胞の増殖反応の起因となることが判明した．その根底にはフィブロネクチンなどの化学物質が大きな働きをしている可能性があり，今後の検討課題であると思われる．

本稿の要旨の一部は第91回日本眼科学会総会（1987，5，14，京都）において緒方が報告した．なお，本研究には文部省科学研究費（奨励研究 A 62771402金井）の補助を受けた，ここに深謝いたします．

文　献

1) **Mandelcorn M, Machemer R, Fineberg E,** et al: Proliferation and metaplasia of intravitreal retinal pigment epithelium cell autotransplants. Am J Ophthalmol 80: 227—237, 1975.

2) **Mueller-Jensen K, Machemer R, Azarnia R:** Autotransplantation of retinal pigment epithelium in intravitreal diffusion chambers. Am J Ophthalmol 80: 530—537, 1975.

3) **Radtke ND, Tano Y, Chandler D, Machemer R:** Stimulatin of massive periretinal proliferation by autotransplantation of retinal pigment epithelial cells in rabbits. Am J Ophthalmol 91: 76—87, 1981.

4) **Machemer R, Laqua H:** Pigment epithelium proliferation in retinal detachment (massive periretinal proliferation). Am J Ophthalmol 80: 1—23, 1975.

5) **Machemer R, Van Horn D, Aaberg TM:** Pigment epithelial proliferatin in human retinal detachment with massive periretinal proliferation. Am J Ophthalmol 85: 181—191, 1978.

6) **Stern WS, Fisher SK, Anderson DH,** et al: Epiretinal membrane formation after vitrectomy. Am J Ophthalmol 93: 757—772, 1982.

7) **Hiscott PS, Grierson I, Hitchins CA,** et al: Epiretinal membranes in vitro. Trans Ophthal Soc UK 103: 89—102, 1983.

8) **Hiscott PS, Grierson I, Mcleod D:** Retinal pigment epithelial cells in epiretinal membranes an immunohistochemical study. Br J Ophthalmol 68: 708—715, 1984.

9) **Shirakawa H, Yoshimura N, Yamakawa R,** et al: Cell components in proliferative vitreoretinopathy. Immunofluorecent double staining of cultured cells from prolierative tissues. Ophthalmologica Basel 194: 56—62, 1987.

10) **Trese MT, Chandler DB, Machemer R:** Subretinal strands: Ultrastructural features. Graefe's Arch Clin Exp Ophthalmol 223: 35—40, 1985.

11) **緒方奈保子，大熊　紘，金井清和，宇山昌延**：網膜色素上皮細胞の反応様式．2．遊走と有糸分裂像．日眼　92: 1650—1656, 1988.

12) **金井清和，大熊　紘，宇山昌延**：網膜色素上皮細胞の貪食作用の研究．2．被貪食物の荷電状態と貪食．日眼　88: 1293—1305, 1984.

13) **金井清和，大熊　紘，宇山昌延**：網膜色素上皮細胞の貪食作用の研究．3．被貪食物の親水性．含水率と貪食．日眼　88: 1428—1436, 1984.

14) **緒方奈保子，大熊　紘，金井清和，宇山昌延**：網膜色素上皮細胞の貪食，増殖．眼紀　39: 31—40, 1988.

15) **吉浜　勲，増田　茂，足羽紀子**他：硅タングステン酸・酢酸ウラニール混合液による各種線維の電顕的超薄切染色法．結合組織　16: 268—269, 1985.

16) **Newsome DA, Kenyon KR:** Collagen production in vitro by the retinal pigmented epithelium of the chick embryo. Developmental Biol 32: 387—400, 1973.

17) **Newsome DA, Rodrigues MM, Machemer R:** Human massive periretinal proliferation. In vitro characteristics of cellular components. Arch Ophthalmol 99: 873—880, 1981.

18) **Inomata H, Ishikawa Y, Ikui H:** Proliferation of the retinal pigment epithelium. Proceedings of the XXIII International Congress, Kyoto, 1978. Excepta Medica, Amsterdam-Oxford, 608—611, 1979.

19) **Burke JM, Foster SJ:** Injured vitreous stimulates DNA synthesis in retinal pigment epithelial cells in culture and within the vitrous. Graefe's Arch Clin Exp Ophthalmol 218: 153—155, 1982.

20) **Wiedemann P, Ryan SJ, Novak P,** et al: Vitreous stimulates proliferation of fibroblasts and retinal pigment epithelial cells. Exp Eye Res 41: 619—628, 1985.

21) **Vidaurri-Leal J, Hohman R, Glaser BM:** Effect of vitreous on morphologic characteristics of retinal pigment epithelial cells. A new approach to the study of proliferative vitreor-

etinopathy. Arch Ophthalmol 102 : 1220—1223, 1984.

22) **Stern W, Anderson D, Fisher S,** et al : Anatomical recovery following retinal detachment : Clinicopathological correlations. Aus J Ophthalmol 9 : 143—154, 1981.

23) **Anderson DH, Guerin CJ, Erickson PA,** et al : Morphorogical recovery in the reattached retina. Invest. Ophthalmol Vis Sci 27 : 168—183, 1986.

24) **加賀典男, 越生　晶, 宇山昌延**：網膜色素上皮細胞の貪食と増殖に関する電子顕微鏡的研究．日眼 81 : 701—719, 1977.

25) **緒方奈保子, 金井清和, 大熊　紘, 宇山昌延**：網膜色素上皮細胞の反応様式1. 表面性状の異なる異物に対する貪食反応．日眼　92 : 1406—1413, 1988.

26) **松村美代, 大熊正人, 浅山邦夫**他：コイの網膜色素上皮細胞のラテックス貪食態度．日眼　87 : 729—737, 1983.

27) **Campochiaro PA, Glaser BM :** A retina-derived stimulator(s) of retinal pigment epithelial cell and astrocyte proliferation. Exp Eye Res 43 : 449—457, 1986.

28) **Bryan III JA, Campochiaro PA :** A retinal pigment epithelial cell-derived growth factor(s). Arch Ophthalmol 104 : 422—425, 1986.

29) **Yeo JH, Sadeghi J, Compochiaro PA,** et al : Intravitreous fibronectin and platelet-derived growth factor. Arch Ophthalmol 104 : 417—421, 1986.

30) **Philp NJ, Nachimas VT :** Polarized distribution of integrin and fibronectin in retinal pigment epithelium. Invest Ophthalmol Vis Sci 28 : 1275—1280, 1987.

（第91回日眼総会原著）