エアーバッグシステムによる角膜内皮細胞障害の検討

深川　和己[1)]，秦　誠一郎[1)]，中村　　裕[1)]，杉本十三男[3)]
真下　　正[3)]，坪田　一男[1)2)]，木村肇二郎[4)]
[1)]慶應義塾大学医学部眼科学教室，[2)]東京歯科大学眼科学教室
[3)]本田技術研究所栃木研究所，　[4)]木村眼科クリニック

要　約

先に著者らは，衝突時に穿孔性眼外傷は免れたものの，エアーバックによると考えられる角膜内皮障害を惹起した症例を報告した．そこで今回，エアーバッグ作動時に眼球に及ぼす障害のうち角膜内皮障害に注目し，特にエアーバックと眼球の距離および，エアーバッグの種類による角膜内皮障害の違いを明らかにすることを目的として，人体模擬人形の眼窩に豚の新鮮眼球を固定してエアーバッグを展開して衝突させ，角膜内皮障害を定量的に解析した．その結果，エアーバッグとの距離が240 mmの場合に角膜内皮障害が大きい傾向を認め，2種類のエアーバッグの比較では，インフレーター（窒化ガス発生装置）の出力が大きく，エアーバッグの材質の単位面積あたりの重量が大きい方が有意に重篤な角膜内皮障害を惹起することが明らかとなった．今回の実験は眼球，殊に角膜内皮にとっても安全なエアーバッグシステムを改良する上での基礎資料を提供できたと考えられる．（日眼会誌　97：1053—1060，1993）

キーワード：エアーバッグシステム，角膜内皮障害

Corneal Endothelium Damage by Air Bag System

Kazumi Fukagawa[1)], Seiichiro Hata[1)], Yu Nakamura[1)]
Tomio Sugimoto[3)], Tadashi Mashita[3)], Kazuo Tsubota[1)2)]
and Tyojiro Kimura[4)]
[1)] *Department of Ophthalmology, School of Medicine, Keio University*
[2)] *Department of Ophthalmology, Tokyo Dental College*
[3)] *Honda R & D Co., Ltd. Tochigi R & D Center*
[4)] *Kimura Eye Clinic*

Abstract

We have reported in the past a car crash in which the air bag system might have caused driver's corneal endothelial cell loss. To evaluate the corneal endothelial cell loss caused by air bag systems, we performed several air bag impact tests. We found that the corneal endothelial cell loss was greater at a distance of 240 mm than other distances. We also found that the corneal endothelial cell loss caused by the air bag which has bigger inflater and heavier material was significantly greater than that caused by other systems. This study offers basic data to improve the safety of air bag systems. (J Jpn Ophthalmol Soc 97 : 1053—1060, 1993)

Key words : Air bag system, Corneal endothelium damage

別刷請求先：160　新宿区信濃町35　慶應義塾大学医学部眼科学教室　深川　和己
（平成5年4月18日受付，平成5年4月27日改訂受理）
Reprint requests to: Kazumi Fukagawa, M.D.　Department of Ophthalmology, School of Medicine, Keio University. 35 Shinanomachi, Shinjuku-ku, 160, Japan.
(Received April 18, 1993 and accepted in revised form April 27, 1993)

I 緒　言

近年，一部の車両に搭載可能となったエアーバッグシステムは，衝突の瞬間にハンドル中央部からエアーバッグがすばやく膨らみ，運転者のハンドル外傷，フロントガラス外傷を防ぐシートベルト補助乗員保護装置であり，シートベルト着用時には運転者の顔面を含む上半身を保護するものとして，その有効性が報告されている[1)~4)]．一方，近年，エアーバッグにより角膜上皮炎[5)]，角膜実質浮腫[6)]，網膜下出血[7)]などが惹起されたとの報告が散見される．

先に著者らは，エアーバッグ装備車にもかかわらず，衝突時に穿孔性眼外傷は免れたものの，エアーバッグによると考えられる角膜内皮障害を惹起し，受傷後4か月目にも角膜内皮平均細胞密度の減少が残存した症例を報告した[8)]．

角膜内皮障害は，頭部外傷や穿孔性眼外傷を引き起こすフロントガラス外傷[9)~11)]を防ぐ代償としては小さなものと考えられるが，より安全なエアーバッグシステムの開発には考慮されるべき課題であると考えられる．そこで今回，エアーバッグ作動時に眼球に及ぼす障害のうち角膜内皮障害に注目し，特にエアーバッグと眼球の位置と角膜内皮障害の関係および，エアーバッグの種類による角膜内皮障害の違いを明らかにすることを目的として，人体模擬人形の眼窩に豚の新鮮眼を固定してエアーバッグを展開して衝突させる実験を施行し，若干の知見を得たので報告する．

II 実験装置および方法

1. 実験装置

1）展開衝突実験装置：平均的な国産自家用車のハンドルおよび運転席の実寸大の実験装置を作製した（図1）．ハンドルの上下および座席の前後，背持たれの角度を可変式とし，市販車どおりにハンドル中央部にエアーバッグシステムのカートリッジを装着し，各実験ごとに交換した．

2）エアーバッグシステム：A，Bの2種類の推薬式エアーバッグシステムを用いた．エアーバッグシステムの構造は，基本的には外部からの衝撃を感知するセンサー部，電気点火装置により窒化ナトリウムに着火し窒素ガスを発生させるインフレーター部，そして実際に膨張するエアーバッグ部から成っている．実際の車には，インフレーター部とエアーバッグ部がパッケージになってハンドルに搭載されていることが多い（図2）．

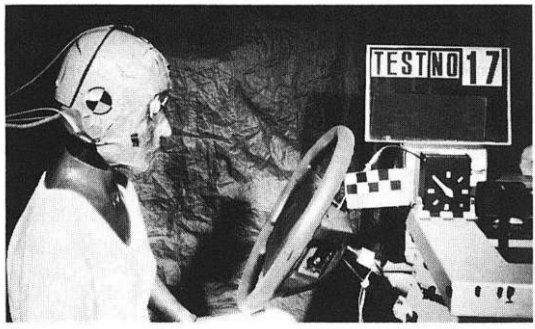

図1　展開衝突実験装置．

表1　使用した2種類のエアーバッグ

	インフレーター（Aを100%とした出力）	エアーバッグ（aを100%とした重量）
Type A	A（100%）	a（100%）
Type B	B（80%）	b（75%）

今回の実験で用いた2種類のエアーバッグBは，Aに比してインフレーターの出力が約80%，エアーバッグ部の重量が約75%，摩擦係数が50%となっている（表1）．

3）人体模擬人形と金属製眼窩：衝突実験用として規格化された人体模擬人形（AF 5% type，身長約165 cm）を使用したが，頭部は金属製の眼窩を有する特殊な装置（図3）を使用した[9)]．この金属製眼窩（図4）は，眼窩前縁にあたる部分の直径が30 mm，眼窩底までの深さ45 mm，眼窩底の直径15 mmであり，眼窩の中ほどと眼窩底に豚眼を固定するための小孔が12個あいている．

4）豚の新鮮眼球：東京都食肉供給センターから入手した豚の新鮮眼球42眼を用いた．摘出後から12時間以内に展開衝突実験に使用し，摘出後12～18時間で角膜内皮の生体染色を行った．展開衝突実験に使用の直前に，眼球周囲に付着している眼筋，球後脂肪，結膜および結膜下組織を切除し，眼球のみとして使用した．また，これらの眼球のうち10眼を対照とした．

2. 実験方法

1）豚眼の固定：金属製眼窩中に綿を埋め込み，この上に赤道部に等間隔に4-0silkにて合計4針のmattress sutureをかけた豚眼を入れ，眼窩の小孔にこれらの両端糸を通糸し結紮して豚眼を固定した．この際，金属製の眼窩前縁から約11～13 mmに眼球が突出し

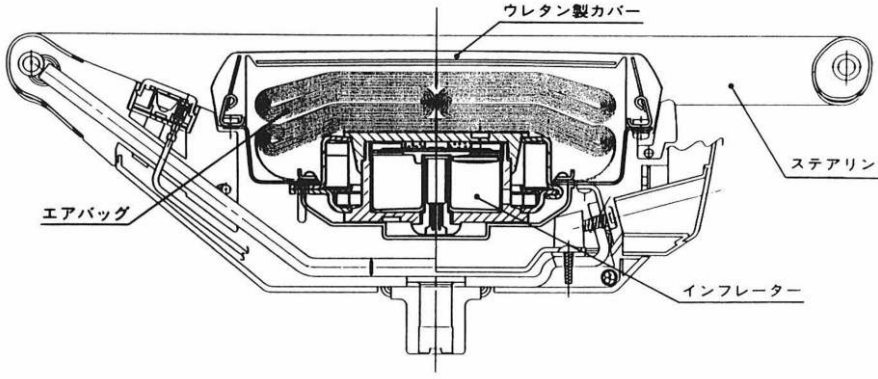

図2　エアーバッグシステムの構造.
外部からの衝撃を感知するセンサー部，電気点火装置により窒化ナトリウムに着火し窒素ガスを発生させるインフレーター部，そして実際に膨張するエアーバッグ部からなっている.



図3　ダミー人体模擬人形.
衝突実験用として規格化されたダミー（AF 5% type）を使用したが，頭部は金属製の眼窩を有する特殊な装置を使用した.

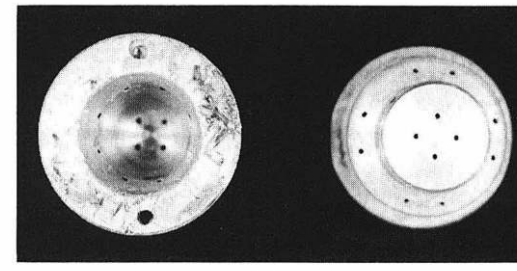

図4　金属製眼窩.
眼窩前縁にあたる部分の直径が30 mm，眼窩底までの深さ45 mm，眼窩底の直径15 mmであり，眼窩の中ほどと眼窩底に豚眼を固定するための小孔が12個あいている.

た状態になるように，眼圧は触診にて正常範囲となるように綿の量と結紮の強さを調節した.

2）エアーバッグと眼球との距離：上記の金属製眼窩を人体模擬人形に装着し，展開衝突実験装置に座らせ，ハンドル中央部のエアーバッグ装置に垂直に160，240，320 mmとなるように座席，ハンドル，人体模擬人形の上半身の角度を調節した.

3）エアーバッグ展開実験：上記セッティングにて，追加実験も含めて合計21回の展開衝突実験を行った．展開衝突実験に際して，ダミー顔面中央部および左右の金属製眼窩外側に面圧計を設置し，またエアーバッグ展開時および衝突時の挙動を解析するために高速度カメラ（3,000 fps/秒）にて各展開実験を撮影した.

4）エアーバッグ展開速度および頭部の衝突時合成加速度の解析：展開実験中に撮影した高速度写真から，衝突直後の頭部の移動の水平方向と垂直方向の合成速度を解析した.

5）眼球の障害の解析：実験終了後直ちに金属製眼窩を取り外し，顕微鏡下にて角膜上皮の損傷状態を詳細に観察した.

その後，角膜輪部から約1 mmの部の強膜を全周切開し，角膜内皮を損傷しないように注意しながら虹彩を除去して強角膜切片とした．剃刀刃にて角膜内皮側から上下の1/3ずつを切除して約4 mm幅の角膜中央部の切片を作製した．内皮側から0.25%トリパンブルー溶液を全体に滴下して60秒間放置し，生理食塩水中で5回洗浄した後，内皮側から0.2%アリザリン

レッド溶液（pH 4.2）を滴下して90秒間放置して生理食塩水中で5回洗浄した後に，光学顕微鏡にて鏡検し，中央部を4×3.3倍の視野で重複部が極力少なくなるように各眼につき4枚ずつ撮影した．各スライドを，スライド映写機にて投影しながら角膜内皮障害部をトレースし，サンコンタクトレンズ社製画像解析装置にて，角膜内皮の障害部の面積を定量的に解析した．各眼につき，それぞれ4枚のスライドから解析した角膜内皮障害の面積の割合を角膜内皮障害率とした．また，豚眼を固定している縫合糸が断裂した場合は角膜内皮細胞の障害が極端に大きく，これは縫合糸が断裂すると眼球が虚脱して角膜内皮細胞が水晶体もしくは虹彩に広範囲に直接接触したためと考えられたため，解析には用いなかった．

III　結　　果

1．高速度連続写真（3,000 fps/秒）によるエアーバッグの展開と衝突の観察

1秒間に3,000コマの高速度連続写真により，エアーバッグの展開と人体模擬人形および顔面への衝突を観察した（図5a～c）．エアーバッグは，シェル（ウレタン製の被殻）を破ってから膨張してほぼ直線的に前方に飛び出したが，160，240，320 mmのいずれの距離においても，まず衝突するのはダミー人形の顎から胸部にかけてであった．その後，さらに膨張しながら，下方からこすり上げるように顔面に接触した．眼球への衝突の瞬間は，手前側のエアーバッグに隠れて観察できなかった．

2．衝突時の頭部合成速度の解析（図6）

距離毎に比較してみると，タイプAのエアーバッグにおいては距離160 mmでの展開衝突時の頭部合成速度が，240，320 mmにおけるそれよりも有意に速かった（$p \leqq 0.01$）が，後者間には有意差は認めなかった．

一方，エアーバッグの種類で比較してみると，距離160，320 mmにおいてはタイプAによる展開衝突時の頭部合成速度は，タイプBによるそれよりも有意に速かった（$p \leqq 0.01$）が，距離240 mmにおいては有意差は認めなかった．全体では，タイプAによる展開衝突時の頭部合成速度は，タイプBによるそれよりも有意に速かった（$p \leqq 0.01$）．

3．エアーバッグの内圧の解析

エアーバッグの内圧のpeakを測定したが，これはハンドルに装着するパッケージのシェルから飛び出すときに生じる内圧であり，各タイプのエアーバッグとも製品誤差を除けば，シェルはほぼ同一であるため，各距離，各エアーバッグによって有意な差は認められなかった．



図5　高速度連続写真（3,000 fps/秒）エアーバッグの展開と衝突の観察．
a：エアーバッグは，シェルを破ってから膨張しながらほぼ直線的に前方に飛び出す．
b：まず衝突するのはダミー人形の顎から胸部にかけてであった．
c：その後，さらに膨張しながら，下方からこすり上げるように顔面に接触した．

4．角膜上皮障害の観察

展開衝突を施行した豚眼のうち，ほぼ半数に角膜上皮剥離が認められた．定量的な解析を行っていないが，タイプAのエアーバッグによる角膜上皮剥離の範囲は，タイプBによるそれよりも大きい印象であった．

5．角膜内皮障害の観察

展開衝突を施行しなかった豚眼の角膜内皮細胞で

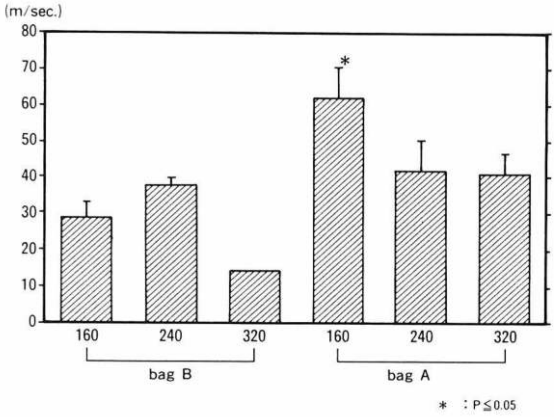

図6　衝突時の頭部合成速度の解析.



図7　展開衝突を施行しなかった豚眼の角膜内皮細胞.
アリザリンレッドにより角膜内皮細胞間の細胞間隙がオレンジ色に染まり，トリパンブルーにより細胞膜の破壊した角膜内皮細胞が青く染まっているのが観察される.

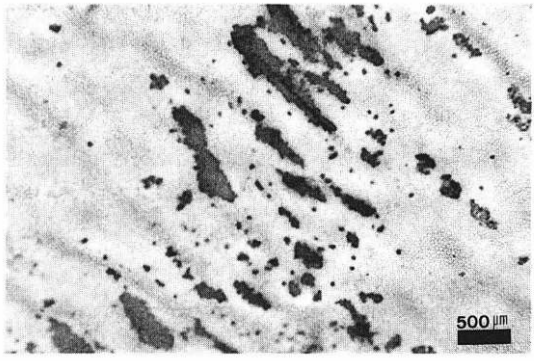

図8　展開衝突を施行した豚眼内皮.
広範にオレンジ色に染まっている部分は，内皮細胞が欠損してデスメ膜が露出している部分と考えられる．その周囲には，細胞膜が破綻していると考えられる薄い青色に染まった細胞が認められる.

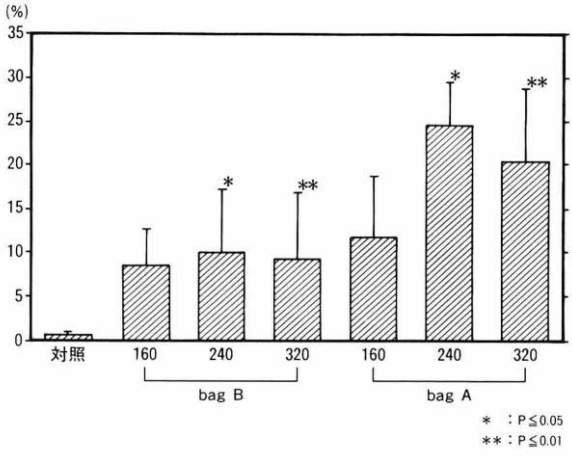

図9　角膜内皮障害の解析.

は，アリザリンレッドにより角膜内皮細胞が青く染まっているのが観察された(図7)．展開衝突を施行した豚眼内皮（図8）において，広範にオレンジ色に染まっている部分は内皮細胞が欠損してデスメ膜が露出している部分と考えられた．その周囲には，細胞膜が破綻していると考えられる薄い青色に染まった細胞が認められた．薄いオレンジ色が比較的広範に広がっている部分は，内皮細胞がデスメ膜から剝離しかけている部分と考えられた.

6. 角膜内皮障害の解析（図9）

エアーバッグの展開衝突を施行した豚眼の角膜内皮は，展開衝突を施行しなかったものに対して全例で有意な障害が認められた（$p \leqq 0.05$）．距離240 mmで展開衝突実験を施行した豚眼の角膜内皮は，タイプA，Bともに他の距離に比較して障害が大きい傾向が認められたが有意ではなかった．距離240，320 mmにおいては，タイプAのエアーバッグを用いて展開衝突実験を施行した豚眼の角膜内皮は，タイプBによるものと比較して有意に障害が大きかった（240 mmでは$p \leqq 0.05$，320 mmでは$p \leqq 0.01$）．距離160 mmにおいては，両者に有意な差は認められなかった.

IV　考　　按

今回の実験には，株式会社本田技術研究所製の推薬式エアーバッグシステムを用いた．このシステムは，前方からの衝撃をセンサーが感知して作動する．約50 kmで走行している車がコンクリートの壁に衝突した

場合(図10, 11), 約0.015秒後に電気点火装置に電気信号が送られ, 窒化ナトリウムに着火し窒素ガスが発生することにより, ハンドルに装着されたパッケージのシェルを破って, エアーバッグが膨張をはじめる. その後, 膨張するエアーバッグ前面は高速で前方に飛び出すが, 衝突後約0.05秒後には膨張し終り, バッグの背面に設けられた2個の排出孔からガスが放出され, 短時間であるが一定の容積, 内圧を保つことになる. シートベルトを装着していれば, 慣性で前方に進む運転者の顔面および上半身がエアーバッグに接触するのは衝突後約0.06秒以降である. このように, 通常の運転姿勢であれば, エアーバッグによって衝撃が吸収されるように設計されており, ハンドルやフロントガラスへの直接の衝突から顔面を含む上半身を保護することが報告されている[1)~4)]. 一方, 近年, エアーバッグにより角膜上皮炎[5)], 角膜実質浮腫[6)], 網膜下出血[7)]などが惹起されたとの報告が散見され, 我々が先に報告した症例のようにシートベルト不装用での居眠り運転[8)]や, 極端なハンドルに接近した運転姿勢をとっている場合などでは, エアーバッグが高速で膨張している間に顔面に接触してしまう可能性は少ないながらも否定できないため, 今回は, 通常ではとり得ない位置関係ではあるが, 眼球とエアーバッグパッケージの距離を160～320 mmとして, 展開衝突実験を行った.



図10　約50 kmで走行している車がコンクリートの壁に衝突した場合の高速連続写真.
a：衝突の瞬間
b：ハンドルに装着されたパッケージのシェルを破って, エアーバッグが膨張をはじめる.(約0.015秒後)
c：膨張し終わり, バッグの背面に設けられた2個の排出孔からガスが放出され, 短時間であるが一定の容積, 内圧を保つ.(衝突後約0.05秒後)
d：運転者の顔面および上半身がエアーバッグに接触する.(衝突後約0.06秒以降)

その結果, 眼球とエアーバッグパッケージとの距離の違いによって角膜内皮細胞の障害は有意な差を示さなかったが, 距離240 mmで展開衝突実験を施行した豚眼の角膜内皮は, タイプA, Bともに他の距離に比較して障害が大きい傾向が認められた. 膨張中のエアーバッグ前面は約200 mmの位置で最高速度に達するというデータがあり, このためと考えられた.

一方, エアーバッグの種類と角膜内皮細胞の障害の関係は, 距離240, 320 mmにおいて, タイプBのエアーバッグを用いて展開衝突実験を施行した豚眼の角膜内皮は, タイプAによるものに比較して有意に障害が少なかった. この原因は, 両者のインフレーター部もしくはエアーバッグ部の違いによると考えられる. BはAに比してインフレーターの出力が約80%, エアーバッグ部の重量が約75%, 摩擦係数は50%である. インフレーターの出力が小さいと膨張中のエアーバッグ前面の速度は遅いと考えられ, そのため角膜内皮細胞の障害が少なかったとも考えられるが, エアーバッグ部の重量が軽いと眼球への衝突時の衝撃も小さいことが予想され, 摩擦係数が小さければ眼球の変形が小さい可能性もある. いずれの要素も関与していると思われるが, 今回の結果からは最も影響を与えている要素の特定はできなかった.

また, 距離160 mmにおいては, 両者に有意な差は認められなかったが, これはタイプAのエアーバッグにおいては距離160 mmでの展開衝突時の後方への頭部合成速度が, 240, 320 mmにおけるそれよりも有意

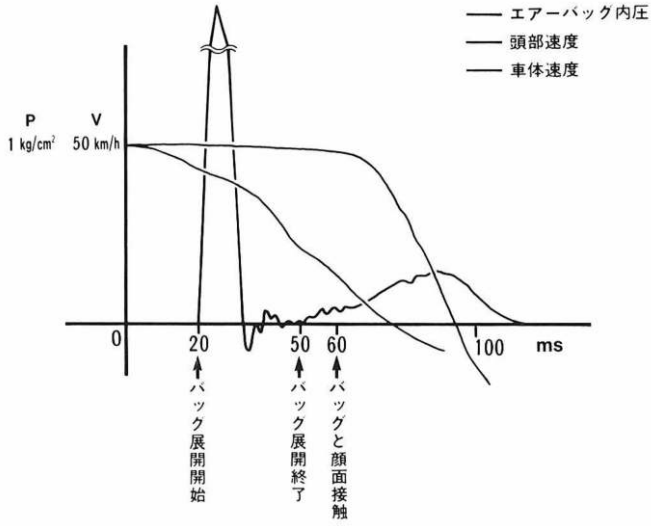

図11　約50 kmで走行している車がコンクリートの壁に衝突した場合のエアーバッグ内圧，ダミーおよび車体の速度
エアーバッグに顔面が接触するのは，エアーバッグが膨張を終え，一定の内圧を保った後である．

に速く，衝突による衝撃がある程度相殺されたためと考えられる．タイプAのエアーバッグにおいては，距離160 mmでの展開衝突時の後方への頭部合成速度が速かった理由は明確ではないが，何らかの力学的な理由によって生じた違いであると考えられる．

エアーバッグと衝突した豚眼角膜内皮において，内皮細胞の欠損，その周囲の細胞の細胞膜の破綻などが観察されたが，この障害の機序はエアーガンによる角膜内皮細胞の障害[12)13)]と同様の衝撃による角膜の形状変化であるが，もしくは角膜内皮細胞が水晶体や虹彩に直接接触したためと考えられた．エアーバッグによる角膜への外圧は，高速連続写真の解析によれば，はじめは下方から押しあげるようにかかり，次いで全面に加わったと考えられる．その外圧による角膜の形状の変化については，角膜内皮障害の位置，パターンを解析することにある程度類推することが可能であると思われるが，今回の実験ではその点について検討することができなかった．

今回は，眼球とエアーバッグパッケージの距離が160～320 mmと，通常ではとり得ない位置関係，しかも開瞼の状態での展開衝突実験であるが，エアーバッグが高速で膨張している間に顔面に接触してしまった場合，角膜上皮，内皮の障害が生じることが示された．先に報告した症例においては，シートベルトを着用せずに居眠り運転時にAタイプのエアーバッグが作動し，穿孔性眼外傷は免れたものの受傷後4か月目で約51.5%の細胞密度の減少が生じたが，これは本実験に酷似した状況下で同じメカニズムが働いたものと考えられる．

また，インフレーターの出力，エアーバッグ部の重量，摩擦係数などにより角膜上皮，内皮の障害の程度が異なり，Bタイプのエアーバッグの方がより角膜内皮に対して安全であることも判明したが，インフレーターの出力を下げすぎると顔面，上半身の保護という本来の目的が損なわれる恐れもあり，エアーバッグ部の重量，摩擦係数などに関しても強度や技術面での問題があるので，眼の安全性を追及する上である程度の制約があるのは止むを得ないところである．いずれにしても，今回の実験は眼球，殊に角膜内皮にとっても安全なエアーバッグシステムを改良する上での基礎資料を提供できたと考えられる．

文　献

1) **Zarowitz RS**: Air bag deployment and injury reduction. Am J Emerg Med 10: 175, 1992.
2) **Oneill B**: Effectiveness of air bags. N Engl J Med 326(16): 1091, 1992.
3) **Institute HLD**: Driver injury experience in 1990 models equipped with air bags or auto-

matic belts. Insurance Special Report A-38 : 1—15, 1991.

4) **Zador PL, Ciccone MA** : Driver fatalities in frontal impacts : Comparisons between cars with air bags and manual belts. I.I.H.S. 92-142 : 1—14, 1991.

5) **Ingraham HJ, Perry HD, Donnenfeld ED** : Air-bag keratitis. N Engl J Med 324(22) : 1599—1600, 1991.

6) **Rosenblatt M, Freilich B, Kirsch D** : Air bags : trade-offs. N Engl J Med 325(21) : 1518—1519, 1991.

7) **Rimmer S, Shuler JD** : Severe ocular trauma from a driver's side air bag. Arch Ophthalmol 109 : 774, 1991.

8) **深川和己，井上　真，中村　裕，木村肇二郎**：エアーバッグにより穿孔性眼外傷を免れた1例．あたらしい眼科　10 : 463—465, 1993.

9) **木村肇二郎，藤野豊美**：フロントガラスによる穿孔性眼外傷に関する実験的研究．臨眼　32 : 1641—1647, 1978.

10) **木村肇二郎，鴨下　泉**：慶大眼科外来におけるフロントガラスによる眼外傷の統計的観察．眼紀 30 : 1731—1736, 1979.

11) **木村肇二郎，松尾治亘**：フロントガラスによる眼外傷の全国実態調査とその後の経過について．眼臨　78 : 1293—1297, 1984.

12) **Bowen DI** : Ocular injuries caused by air gun pelletes (an analysis of 105 cases). Br Med J 1 : 333—337, 1973.

13) **Sternberg JP** : Ocular BB injuries. Ophthalmology 91 : 1269—1277, 1984.