後房レンズ移植後にみられる水晶体前嚢混濁の病理組織学的検討

石橋 達朗，荒木 英生，菅井 滋，大西 克尚，猪俣 孟
九州大学医学部眼科学教室

要 約

サル眼に後房レンズ（IOL）を挿入し，前嚢切開縁にみられる輪状の混濁を病理組織学的に検討した．混濁部を電子顕微鏡で観察すると，細胞成分と細胞外成分の増生が前嚢とIOL光学部の間にみられた．細胞は紡錘形を呈していたが，デスモゾームや基底板を有し，水晶体上皮細胞と考えられ，線維芽細胞への化生はみられなかった．また変性，壊死をきたした水晶体上皮細胞もみられた．細胞外成分として，膠原線維，細線維，基底板様物質などが認められた．（日眼会誌 97：460—466，1993）

キーワード：後房レンズ，前嚢混濁，透過型電子顕微鏡，水晶体上皮細胞，サル眼

Histopathologic Study of Anterior Capsule Opacification in Pseudophakic Eyes

Tatsuro Ishibashi, Hideo Araki, Sigeru Sugai
Yoshitaka Ohnishi and Hajime Inomata
Department of Ophthalmology, Faculty of Medicine, Kyushu University

Abstract

We performed posterior chamber lens implantation (IOL) in three monkey eyes. All pseudophakic eyes developed a ring-shaped opacity, appearing on the IOL optics along the anterior capsule incision line. Transmission electron microscopic study revealed that the anterior capsule opacification was composed of proliferated cellular and extracellular components between the anterior capsule and the IOL optics. The proliferated cells looked like fibroblasts, but they were connected by desmosomes and covered by basal lamina. These histologic findings represented morphological features of epithelial cells, probably lens epithelial cells. Extracellular components consisted of collagen fibers, microfibrils, and basal lamina-like materials. (J Jpn Ophthalmol Soc 97 : 460—466, 1993)

Key words : Posterior chamber lens, Anterior capsule opacification. Transmission electron microscopy, Lens epithelial cell, Monkey eyes

I 緒 言

眼内レンズ（IOL）移植後にみられる後発白内障は，視力低下やIOLの偏位などを生じ，臨床的に問題となる．後発白内障のひとつに切開した前嚢縁に生じる輪状の白色の混濁がある．この混濁は術後早期に生じ，前嚢が後房IOLに接している部に強くみられる[1)~3)]．原ら[4)]はendocapsular cataract surgery後に水晶体前嚢混濁をきたした症例の前嚢を摘出し，病理組織学的な検討を行い，術後の前嚢混濁は水晶体上皮細胞が

別刷請求先：812 福岡市東区馬出3－1－1 九州大学医学部眼科学教室 石橋 達朗
（平成4年8月31日受付，平成4年11月4日改訂受理）
Reprint requests to: Tatsuro Ishibashi, M.D. Department of Ophthalmology, Faculty of Medicine, Kyushu University. 3-1-1 Maidashi, Higashi-ku, Fukuoka 812, Japan
(Received August 31, 1992 and accepted in revised form November 4, 1992)

化生した線維芽細胞様細胞とその細胞が産生した膠原線維で構成されると考えた．また，西ら[5]は白内障手術で得られたヒト水晶体上皮細胞を，前嚢に付着したままの状態で組織培養を行った．上皮細胞がポリメチルメタクリレート（PMMA）に接すると強い線維性混濁を生じ，その混濁は上皮細胞の線維芽細胞への化生によるとした．またサル眼[6]を用いた実験でも，前嚢切開縁の混濁は水晶体上皮細胞化生と膠原線維の増生によると報告されている．以上のように，前嚢混濁は水晶体上皮細胞の化生あるいは線維性化生によると考えられているが，病理学的に何を意味しているのか明らかにされていない．

そこで我々は，サル眼に後房IOLを挿入し，前嚢切開縁に生じた混濁を病理組織学的に検討した．

II 実験方法

実験動物として，体重3～5 kgの日本サル(Macaca fuscata)（3匹，3眼)を用いた．塩酸ケタミン10～15 mg/kgの筋注による全身麻酔下に，continuous circular capsulorhexis（CCC）を行い，シムコ針を用いて水晶体嚢外摘出術を行った．通常のIOL手術に準じてIOLを挿入し，嚢内に固定した．使用したIOLは光学部がPMMA，支持部がポリプロピレンから成る．挿入後，8-0シルク糸で縫合し，抗生物質およびステロイドを点眼した．術後，2か月目に1眼，8か月目に2眼，眼球を摘出した．

摘出眼球は直ちに4％グルタールアルデヒド-0.1 Mカコジル酸緩衝液で固定した．約60分後に固定液中で，眼球を赤道部よりやや前方で2分割し，実体顕微鏡下に観察した．その後，チン小帯を切断し，水晶体嚢および水晶体嚢内にはいったIOLをそのまま同じ固定液で一昼夜固定した．0.1 Mカコジル酸緩衝液で洗浄後，1％オスミウム酸-0.1 Mカコジル酸緩衝液で90分間後固定を行った．その後，既報[7]に従って試料を作製した後，日本電子100 CX型電子顕微鏡で観察した．

III 結　果

硝子体側から実体顕微鏡で観察すると，2か月後では前嚢切開縁に輪状の淡い混濁が認められた（図1）．混濁部を電子顕微鏡で観察すると，細胞成分と細胞外成分の増生が前嚢とIOL光学部の間にみられた．細胞は前嚢とIOL光学部の間に数層になって増殖し，一部の細胞は前嚢直下の水晶体上皮細胞との連続性がみられた．弱拡大では紡錘形を呈し，線維芽細胞様であった(図2)．しかし，高倍で観察すると，紡錘形にみえる細胞はいくつかの細胞の集合で，細胞間にはデスモゾームがみられた(図3)．また細胞膜に接して基底板を有する細胞もみられた(図3)．細胞内小器官はあまり豊富ではなかったが，粗面小胞体が目立つ細胞もみられた．また細胞膜が破壊され，変性，壊死をきたした細胞もみられた(図4)．細胞外成分として，基底板様物質がみられた(図4)．また少量の細線維や膠原線維もみられた．

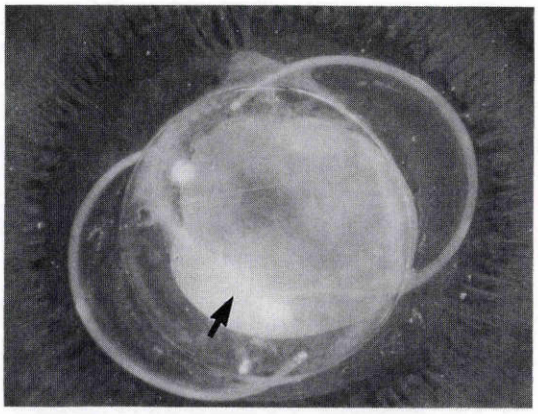

図1　IOL移植後2か月の実体顕微鏡写真．
前嚢切開縁に淡い輪状の混濁がみられる（矢印）．

8か月後では輪状の混濁が濃くなり，範囲も広がっていた(図5)．特にIOL光学部に接する部に強くみられた．電子顕微鏡で観察すると，細胞成分に比べて細胞外成分の増加がみられた．残存している細胞は，2か月後と同様に弱拡大では紡錘形を呈していたが（図6)，高倍ではいくつかの細胞から成り，細胞間にはデスモゾームがみられた(図7)．また基底板を有する細胞もみられた(図7)．一部の細胞には細胞内フィラメントが著明であった．また変性した細胞と考えられる細胞残渣物もみられた．細胞外成分として，膠原線維，細線維，基底板様物質などがみられ，2か月後に比べて膠原線維の増生が著明であった．一部の膠原線維には60～70 nmの周期もみられた（図8)．

IV 考　按

今回の観察で，実体顕微鏡下に白色混濁としてみえる組織には細胞成分と細胞外成分が含まれていた．混濁は前嚢とIOLとの間にみられ，正確には前嚢混濁というより前嚢下混濁であった．細胞成分は弱拡大でみ

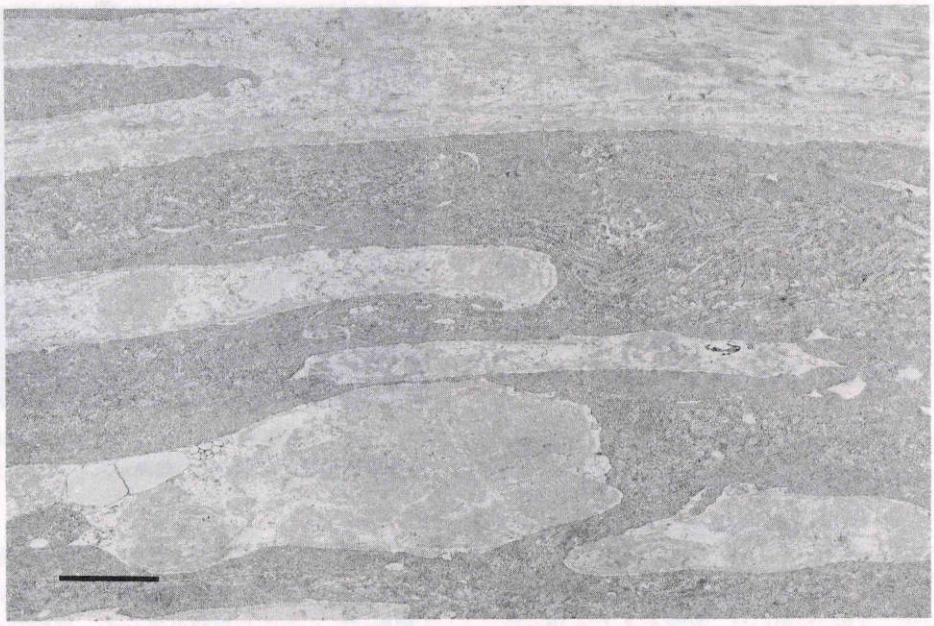

図2 図1で示す混濁部の電子顕微鏡写真.
紡錘形の細胞の増殖がみられる. barは2.0 μm



図3 図2の強拡大写真.
細胞間にはデスモゾーム(長い矢印)がみられ, また基底板(短い矢印)もみられる.
barは0.5 μm

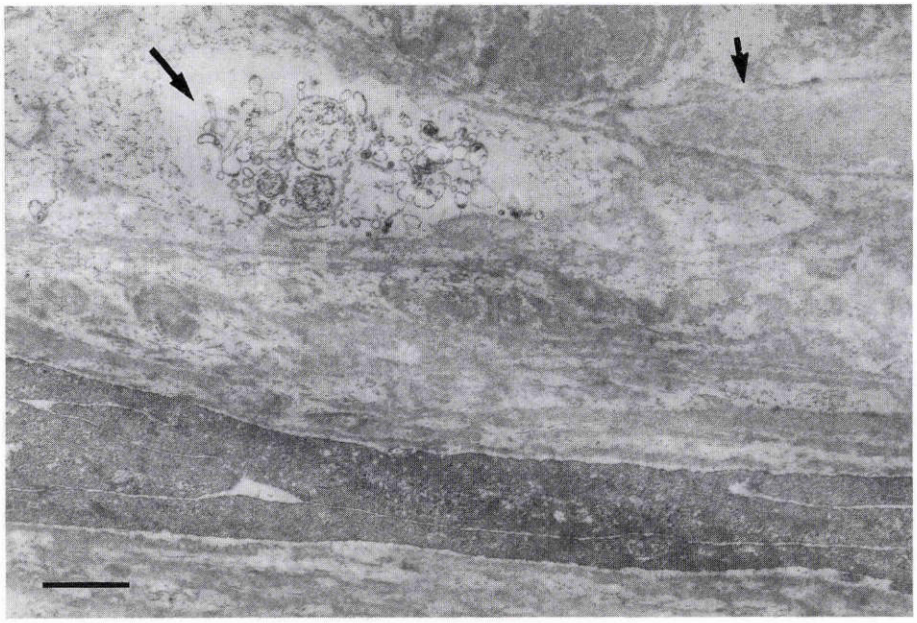

図4　図1で示す混濁部の電子顕微鏡写真.
変性した細胞がみられ(長い矢印), 細胞外には基底板様物質(短い矢印)がみられる.
barは1.0 μm

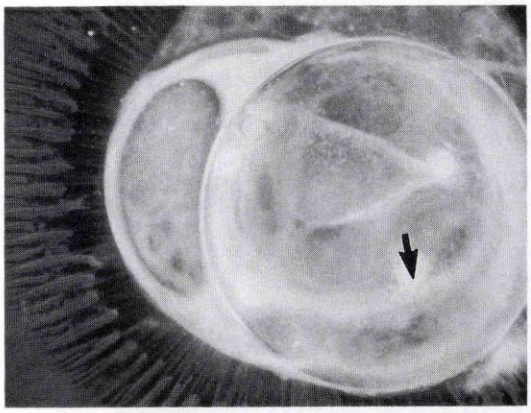

図5　IOL移植後8か月の実体顕微鏡写真.
前嚢がIOLに接する部に強い輪状の混濁がみられる(矢印).

ると, 今までの報告のように紡錘形を呈し, 一見線維芽細胞のようであった. しかし, 強拡大で観察すると, 紡錘形の細胞は一つの細胞ではなく, いくつかの細胞の集合したものであった. 細胞間にはデスモゾームがみられ, また基底板により囲まれている細胞もあり, 上皮細胞の特徴を有していた. また, これらの細胞は水晶体周囲の虹彩や毛様体の上皮細胞と連続性はみられなかったが, 一部の細胞は前嚢直下の水晶体上皮細胞との連続性がみられた. 以上より, 増殖している細胞は, 水晶体上皮細胞が化生した線維芽細胞ではなく, 水晶体上皮細胞と考えられた.

化生とは病理学的に, ある分化した組織が別の方向に分化した組織に変化する現象で, 外形の変化だけでなく, 質的変化を伴っている[8]. 化生は環境条件の異常により形質発現の様式が変化して起こるものと考えられ, 比較的近縁の組織間のみで移行が起こる. 頻度の高いものに扁平上皮化生があり, 円柱上皮や移行上皮から扁平上皮に化生する. しかし, 上皮細胞が間葉系細胞や結合織に化生することはない. 水晶体上皮細胞は言うまでもなく上皮細胞であり, 線維芽細胞は間葉系細胞である. したがって, 水晶体上皮細胞が線維芽細胞に化生することは一般病理学的にも考えられない. 上述したように本実験では, 線維芽細胞様にみえる細胞は上皮細胞の特徴を有しているので, 化生という言葉は使わないほうがよいと思われる.

細胞外成分として, 膠原線維, 細線維, 基底板様物質などがみられた. 培養水晶体上皮細胞は膠原線維などを産生することが知られており[9], これらの細胞外

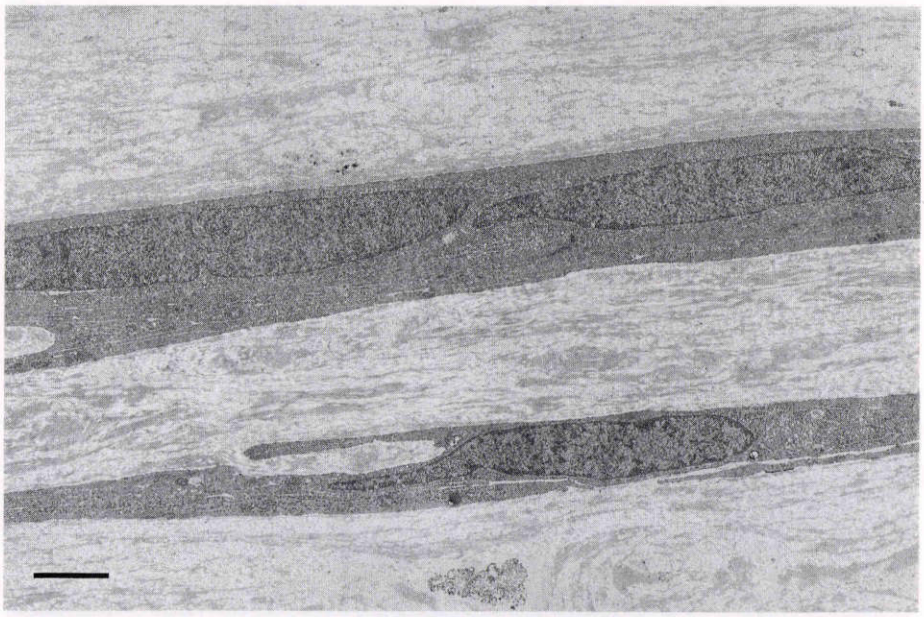

図6 図5で示す混濁部の電子顕微鏡写真.
紡錘形の細胞が増殖している. barは2.0 μm

図7 図6の強拡大写真.
細胞は基底板を有し(短い矢印), 細胞間にはデスモゾームがみられる(長い矢印).
barは1.0 μm

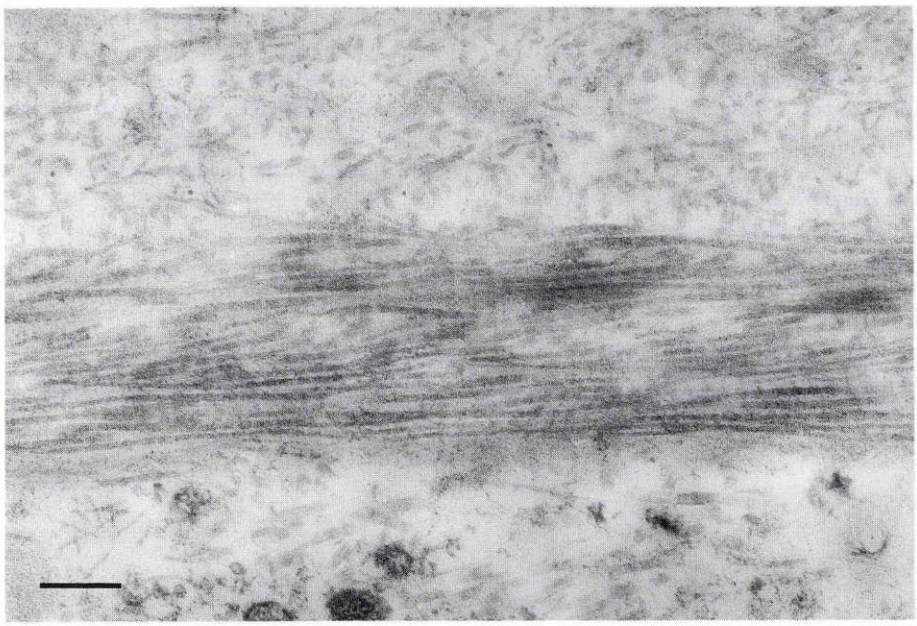

図8　図5で示す混濁部の電子顕微鏡写真.
細胞外には60～70 nmの周期性を持つ膠原線維の増生が著明である. barは0.25 μm

成分は水晶体上皮細胞が産生したものと考えられる. また, 眼組織では網膜色素上皮細胞[10]や毛様体の無色素上皮細胞[11]も環境が変わると膠原線維などを産生することが報告されている. 水晶体における線維成分の増生を称して, 水晶体上皮細胞の線維化生とも言われている. その根拠の一つとして, 水晶体上皮細胞が通常は産生しないと考えられていたI型コラーゲンなどを産生し, 質的変化をきたしていることがあげられている. しかし, 最近, 前嚢下にある線維芽細胞様に変化していない細胞でもIV型コラーゲンだけでなく, I型およびIII型コラーゲンも産生すると報告されている[12]. また, 上皮細胞が線維に化生することはなく, 線維性化生という言葉も妥当ではない.

前嚢下混濁の程度は, 2か月後に比べて8か月後に著明であった. 8か月後では細胞成分が少なく, 細胞外成分が目立っていた. すなわち, 増殖した水晶体上皮細胞は時間の経過とともに変性, 壊死をきたし, 細胞外成分, 特に膠原線維が増加し, 強い線維性混濁が起こると考えられる.

文　献

1) **西　興史, 西　佳代**：嚢間白内障手術における前嚢混濁. In VivoにおけるPMMAの水晶体上皮細胞に対する選択的生体不適合について. 眼科手術　2：563—571, 1989.
2) **西　起史, 西　佳代**：白内障術後の線維性前嚢混濁. 臨眼　45：1811—1815, 1991.
3) **Nishi O, Nishi K, Sakka Y, Sakuraba T, Maeda S**: Intercapsular cataract surgery with lens epithelial cell removal. Part IV: Capsular fibrosis induced by poly (methyl methacrylate). J Cataract Refract Surg 17: 471—477, 1991.
4) **原　孜, 東　範行, 千葉桂三, 上田善彦, 原たか子**：Endocapsular cataract surgery後の水晶体前嚢混濁. 眼臨　85：2087—2094, 1991.
5) 西　佳代, 西　興史：ヒト水晶体上皮細胞の組織培養. その1—その形態変化とPMMA,サイトカインによる影響—. あたらしい眼科　7：1213—1223, 1990.
6) **矢島保道, 唐沢容子**：水晶体上皮細胞の眼内レンズ移植術後病態生理. 眼科手術　2：267—277, 1989.
7) **Ishibashi T, Sugai S, Ohnishi Y, Inomata H**: Fine structure on top of intraocular lens surface: A transmission electron microscopic study. Cells and Materials: 301—306, 1991.
8) **今井　環, 田中健蔵, 遠城寺宗知**：病理学, 4版, 医学書院, 東京, 156—158, 1984.
9) **Laurent M, Kern P, Courtois Y, Regnault F**: Synthesis of type I, III and IV collagen by bovine lens epithelial cells in long-term culture.

Exp Cell Res 134 : 23—31, 1981.

10) **Wallow IHL, Tso MOM :** Proliferation of the retinal pigment epithelium over malignant choroidal tumors. A light and electron microscopic study. Am J Ophthalmol 73 : 914—926, 1972.

11) **Fine BS, Zimmerman LE :** Light and electron microscopic observations on the ciliary epithelium in man and rhesus monkey. With particular reference to the base of the vitreous body. Invest Ophthalmol 2 : 105—137, 1963.

12) **Marshall GE, Konstas AGP, Bechrakis NE, Lee WR :** An immunoelectron microscope study of the aged human lens capsule. Exp Eye Res 54 : 393—401, 1992.