

ガイドライン

加齢黄斑変性の治療指針

高橋 寛二¹⁾, 小椋祐一郎²⁾, 石橋 達朗³⁾, 白神 史雄⁴⁾, 湯澤美都子⁵⁾

；厚生労働省網膜脈絡膜・視神経萎縮症調査研究班加齢黄斑変性治療指針作成ワーキンググループ

¹⁾関西医科大学眼科学教室, ²⁾名古屋市立大学大学院医学研究科視覚科学, ³⁾九州大学大学院医学研究院眼科学分野

⁴⁾香川大学医学部眼科学講座, ⁵⁾日本大学医学部眼科学教室

要 約

加齢黄斑変性について諸外国の治療ガイドライン、国内の治療状況を調査し、我が国における標準的な加齢黄斑変性の治療指針を考案した。この治療指針は、厚生労働省網膜脈絡膜・視神経萎縮症調査研究班による「加齢黄斑変性の分類と診断基準」と一連の診療指針として、アルゴリズム形式で作成した。前駆病変、萎縮型加齢黄斑変性に対しては、禁煙や食生活などの生活習慣改善と抗酸化サプリメントによる予防的治療を、滲出型加齢黄斑変性の中心窩を含む病変に対しては、典型加齢黄斑変性、ポリープ状脈絡膜血管症、網膜血管腫状増殖の病型

別に、抗血管内皮増殖因子薬、光線力学的療法、両者の併用療法を用いた治療を推奨治療として組み込み、治療後の経過観察と追加治療についても記載した。今後、我が国においてこの治療ガイドラインが加齢黄斑変性の診療に活用されることが期待される。(日眼会誌 116 : 1150-1155, 2012)

キーワード：加齢黄斑変性、治療指針、抗酸化サプリメント、抗血管内皮増殖因子薬(抗 VEGF 薬)、光線力学的療法

Guideline

Treatment Guidelines for Age-related Macular Degeneration

Kanji Takahashi¹⁾, Yuichiro Ogura²⁾, Tatsuro Ishibashi³⁾, Fumio Shiraga⁴⁾ and Mitsuko Yuzawa⁵⁾

¹⁾Department of Ophthalmology, Kansai Medical University

²⁾Department of Ophthalmology and Visual Science, Nagoya City University Graduate School of Medical Science

³⁾Department of Ophthalmology, Graduate School of Medical Science, Kyushu University

⁴⁾Department of Ophthalmology, Faculty of Medicine, Kagawa University

⁵⁾Department of Ophthalmology, School of Medicine, Nihon University

Abstract

We describe treatment guidelines for age-related macular degeneration (AMD) in Japan in line with the accepted classification and diagnostic criteria of AMD in Japan. A working group of five members drew up an AMD treatment algorithm based on a comprehensive review of foreign guidelines and recent data gathered in Japan. We applied lifestyle and dietary modifications and anti-oxidative supplementation to the prodromal stage of AMD and atrophic AMD. We recommend that, depending on the type of disease (typical AMD, polypoidal choroidal vasculopathy, or retinal angiomatous proliferation), an anti-vascular endothelial growth factor drug,

photodynamic therapy, or combined therapy be applied for subfoveal lesions in exudative AMD. We also describe the follow-up and re-treatment plans. We hope that these guidelines will be utilized in the management of AMD in Japan.

Nippon Ganka Gakkai Zasshi (J Jpn Ophthalmol Soc) 116 : 1150-1155, 2012.

Key words : Age-related macular degeneration, Treatment guideline, Anti-oxidative supplementation, Anti-vascular endothelial growth factor (Anti-VEGF) drug, Photodynamic therapy

別刷請求先：573-1191 枚方市新町 2-3-1 関西医科大学眼科学教室 高橋 寛二

(平成 24 年 1 月 20 日受付, 平成 24 年 6 月 4 日改訂受理) E-mail : takahask@hirakata.kmu.ac.jp

Reprint requests to : Kanji Takahashi, M.D. Department of Ophthalmology, Kansai Medical University, 2-3-1 Shinmachi, Hirakata-shi, Osaka-fu 573-1191, Japan

(Received January 20, 2012 and accepted in revised form June 4, 2012)

I 緒 言

近年、加齢黄斑変性は我が国において増加の一途をたどり、視覚障害の原因疾患において第 4 位に位置するようになった¹⁾。その一方で、滲出型加齢黄斑変性に対して、視力の維持や改善が可能な光線力学的療法(photo-dynamic therapy : PDT)、抗血管内皮増殖因子薬(anti-vascular endothelial growth factor drug : 抗 VEGF 薬)などの薬物療法が広く行われるようになり、疾患の良好な管理を行うためには、適切な診断と治療のための指針が必要となっている。欧米諸国では、加齢黄斑変性について、さまざまな診療指針が発表されているが、その病態・病型には人種差が存在することから、我が国独自の診断と治療の指針があることが望ましい。そこで、2008 年、厚生労働省網膜脈絡膜・視神経萎縮症調査研究班(前班長：石橋達朗、以下「当研究班」と略す)は、我が国における加齢黄斑変性の診断の指針として、一般眼科診療にも有用な「加齢黄斑変性の分類と診断基準」を発表した²⁾。治療指針については、我が国では 2004 年に PDT の手技を記したガイドライン³⁾、2008 年に PDT による治療方針を示したガイドライン⁴⁾、2009 年に抗 VEGF 薬ラニズマブの維持期の再投与基準を示したガイドライン⁵⁾が別々に発表されているが、加齢黄斑変性を総括的に扱った治療指針はまだない。そこで、当研究班(現班長：小椋祐一郎)の班員で構成された加齢黄斑変性治療指針作成ワーキンググループは、諸外国と我が国における加齢黄斑変性の治療の現状を踏まえて、広く通用する標準的な治療指針を作成した。加齢黄斑変性の専門家 5 名(著者 5 名)からなる指針作成ワーキンググループにおいて、2010 年 8 月 22 日以降 2 回の検討会を持ち、診断

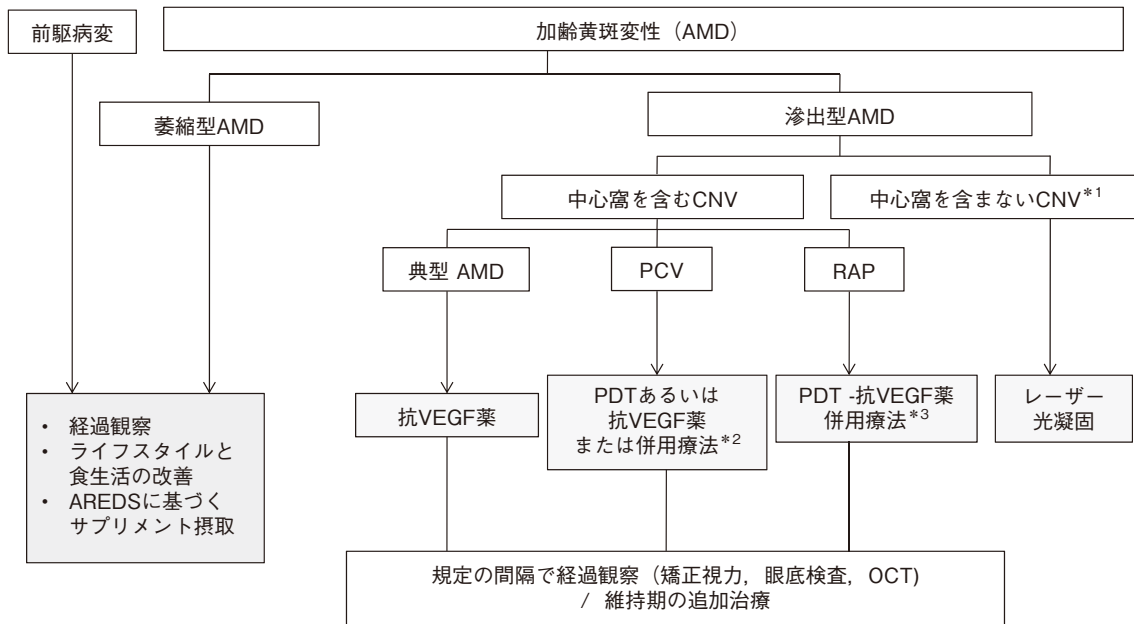
基準作成ワーキンググループが策定した「加齢黄斑変性の分類と診断基準」の病期・病型別に推奨される治療と、その後の経過観察・追加治療について記したアルゴリズムを作成した。このアルゴリズムの作成にあたっては、表 1 に示すような我が国の臨床試験をはじめとする治療データ^{3)~9)}、および過去に報告されたエビデンスの高い欧米でのデータとガイドライン^{10)~15)}を参考にした。

II 治療指針アルゴリズム

作成した治療指針のアルゴリズムを図 1 に示す。概略は以下のようである。① 加齢黄斑変性の前駆病変、萎縮型加齢黄斑変性に対して、経過観察と予防的治療〔ライフスタイルと食生活の改善、Age-Related Eye Disease Study (AREDS) Research Group の報告¹⁶⁾に基づくサプリメント摂取〕を推奨治療として組み込んだ。② 滲出型加齢黄斑変性では、まずフルオレセイン蛍光眼底造影またはインドシアニングリーン蛍光眼底造影によって脈絡膜新生血管(choroidal neovascularization : CNV)の位置を判定し、CNV が中心窩を含むかどうかによって推奨される治療を分け、中心窩を含まない CNV にはレーザー光凝固を推奨治療とした。付記 1 として、「特に中心窩外 CNV のことを指す。傍中心窩 CNV に対しては、治療者自身の判断で中心窩を含む CNV に準じて治療を適宜選択する」と付した。③ 中心窩を含む CNV(中心窩無血管野の幾何学的中心を含む CNV)では滲出型加齢黄斑変性の 3 病型、すなわち典型加齢黄斑変性、ポリープ状脈絡膜血管症(polypoidal choroidal vasculopathy : PCV)、網膜血管腫状増殖(retinal angiomatous proliferation : RAP)によって、初回治療として推奨される治療を別々に記載した。④ 中心窩を含む CNV を持つ典型加齢黄斑変性で

表 1 参考にした日本人データおよび諸外国のガイドライン

| | |
|----------|--|
| 日本 | 2004 年 加齢黄斑変性に対する光線力学的療法のガイドライン ³⁾ |
| | 2008 年 Guidelines for PDT in Japan ⁴⁾ |
| | 2008 年 ベガブタニブナトリウム臨床試験成績(1 年) ⁶⁾ |
| | 2009 年 ラニズマブの維持期における再投与ガイドライン ⁵⁾ |
| | 2010 年 ラニズマブ臨床試験成績(EXTEND-1 study, 1 年) ⁸⁾ |
| | 2011 年 ベガブタニブナトリウム長期継続試験(2 年以上) ⁷⁾ |
| | 2011 年 ラニズマブ長期継続試験(EXTEND-1 study, 3 年) ⁹⁾ |
| 米国 | 2008 年 American Academy of Ophthalmology による Preferred Practice Pattern(PPP) ¹⁰⁾ |
| | 2008 年 Age-related Macular Degeneration(NEJM Review paper) ¹⁵⁾ |
| 英国 | 2009 年 Royal College of Ophthalmologist による Age-Related Macular Degeneration Guidelines for Management ¹¹⁾ |
| 欧州 | 2007 年 Guidance for the treatment of neovascular age-related macular degeneration ¹²⁾ |
| 欧州・豪州・日本 | 2010 年 Ranibizumab in neovascular age-related macular degeneration : evidence from clinical trials ¹³⁾ |
| シンガポール | 2011 年 Optimising the management of choroidal neovascularization in Asian patients : consensus on treatment recommendations for anti-VEGF therapy ¹⁴⁾ |



付記

- *1: 特に中心窩外 CNV のことを指す。傍中心窩 CNV に対しては、治療者自身の判断で中心窩を含む CNV に準じて治療を適宜選択する。
- *2: 視力 0.5 以下の症例では、PDT を含む治療法 (PDT 単独または PDT-抗 VEGF 薬併用療法) が推奨される。視力 0.6 以上の症例では抗 VEGF 薬単独療法を考慮する。
- *3: 治療回数の少ない PDT-抗 VEGF 薬併用療法が主として推奨される。視力良好眼では抗 VEGF 薬単独療法も考慮してよい。

略語

CNV: 脈絡膜新生血管, PCV: ポリープ状脈絡膜血管症, RAP: 網膜血管腫状増殖, VEGF: 血管内皮増殖因子, PDT: 光線力学的療法, OCT: 光干渉断層計, AREDS: Age-Related Eye Disease Study.

図 1 加齢黄斑変性の治療指針.

は、初回治療として抗 VEGF 薬単独療法が推奨されるとした。⑤ 中心窩を含む病変を持つ PCV では、PDT あるいは抗 VEGF 薬または両者の併用療法を行うこととした。付記 2 として、「視力 0.5 以下の症例では、PDT を含む治療法 (PDT 単独または PDT-抗 VEGF 薬併用療法) が推奨され、視力 0.6 以上の症例では抗 VEGF 薬単独療法を考慮する」を付した。⑥ RAP に対しては、PDT-抗 VEGF 薬併用療法を推奨治療とした。付記 3 として、「治療回数の少ない PDT-抗 VEGF 薬併用療法が主として推奨される。視力良好眼では抗 VEGF 薬単独療法も考慮してよい」を付した。⑦ 治療後の経過観察と再治療については、初回治療後は規定の間隔で矯正視力、眼底検査、光干渉断層計 (optical coherence tomography: OCT) 所見をもとに経過観察を行い、維持期には適切な追加治療を行うこととした。

Ⅲ 文献的考察

2008 年からの抗 VEGF 薬の本格的導入に伴って、我が国での加齢黄斑変性の治療は多様化し、治療方針は施設によって差異を生ずる傾向にある。このため、我が国における標準的な治療指針が待ち望まれており、2008 年

に当研究班が策定した「加齢黄斑変性の分類と診断基準」²⁾ に続く一連の診療指針として、我が国における標準的な治療指針を作成した。

この治療指針作成にあたっては、表 1 に示すような我が国のガイドライン^{3)~5)} と治療成績^{6)~9)}、および諸外国 (米国、英国、欧州、豪州、シンガポール) のガイドライン^{10)~14)} やレビュー¹⁵⁾ における記載を参考にした。これらのガイドラインの記載形式としては、文章、表、図などさまざまな形式で記載がなされている。本治療指針は、診断基準と同様、一般眼科診療にも広く用いられることを企図して、なるべく簡素化したアルゴリズム形式で作成することとした。また、複雑な規定や説明文は廃し、「加齢黄斑変性の分類と診断基準」²⁾ に基づいて推奨される初回治療と治療後の診療のためのアルゴリズムを作成した。特に、滲出型加齢黄斑変性の病型別に治療方針を記載したものは、他国のガイドラインにはなく、この治療指針は我が国独自のものであるといえる。このような病型別の治療方針の決定が必要な理由は、欧米諸国と異なり我が国では滲出型加齢黄斑変性の特殊病型である PCV が半数近くを占め、非常に頻度が高いことが挙げられる。

各々の病期、病型に関する推奨治療について解説すると、まず前駆病変、萎縮型加齢黄斑変性に対しては、「経過観察、ライフスタイルと食生活の改善、AREDSに基づくサプリメント摂取」として、経過観察のほか、予防的治療を組み込んだ。一般に軟性ドレーゼンや網膜色素上皮異常、萎縮型加齢黄斑変性に対しては、現在のところ眼底病変そのものに対する治療方法に確立されたものではなく、「経過観察」を基本とした¹⁰。「ライフスタイルと食生活の改善」については、日本人において喫煙歴と加齢黄斑変性発症との関連が証明されており^{17)~20)}、また欧米において抗酸化物質を多く含む食物摂取によって加齢黄斑変性のリスクが軽減することが明らかになっているため²¹⁾²²⁾、この文言を用いた。「サプリメント摂取」については、日本人における明確な有用性の証明はないが、欧米において AREDS Research Group によりランダム化比較対照臨床試験が行われた結果¹⁶⁾を重視し、我が国においてもこれを採用した。このスタディでは、高用量のビタミン C、ビタミン E、 β カロチン、亜鉛の内服によって中等度以上の軟性ドレーゼンを持つグループおよび加齢黄斑変性の対側眼のグループで加齢黄斑変性発症と視力低下のリスクを低下させることがレベル I のエビデンスをもって報告されており、諸外国ではサプリメント摂取が加齢黄斑変性の標準的治療となっている¹⁰⁾¹⁵⁾。また、このスタディにおいて実際に病巣進展と視力低下の抑制が証明されているのは、① 中等大以上の軟性ドレーゼンが多発あるいは大きい軟性ドレーゼンが 1 個以上みられる場合、② 中心窩外の地図状萎縮が黄斑部にみられる症例、③ 進行期の加齢黄斑変性が片眼にあるか、加齢黄斑変性による 1 眼の視力低下がみられる場合、である¹⁶⁾。① は診断基準の前駆病変、② は萎縮型加齢黄斑変性に該当する所見であり、萎縮型加齢黄斑変性も予防的治療の対象とした。実際のサプリメント内服にあたっては、日本人用に処方に変更された製品が市販されているので、なるべく AREDS の処方に近いものを選択する必要がある。

滲出型加齢黄斑変性については、まず視力成績に最も影響を及ぼす CNV の位置による治療選択を行うこととした。この CNV の位置による治療選択は、最も基本的な選択基準である。本治療指針のアルゴリズムの中では「中心窩を含まない CNV」という用語を用いたが、これには中心窩外 CNV (中心窩無血管野の幾何学的中心から 200 μm 以上離れているもの) と傍中心窩 CNV (中心窩無血管野の幾何学的中心から 1~199 μm に存在するが中心には達しないもの) が含まれている。境界鮮明な中心窩外 CNV に対するレーザー光凝固については、1991 年の Macular Photocoagulation Study Group のランダム化試験²³⁾をもとに、現在においてもエビデンスの高い治療法として複数のガイドラインでも採用されており^{10)~12)14)}、本治療指針でもこれをもとにレーザー光凝固を採用した。

ただし、傍中心窩 CNV に対するレーザー光凝固では、感覚網膜の凝固破壊によって凝固部に絶対暗点が残り、中心窩網膜の障害によって視力低下を招く可能性があるため、傍中心窩 CNV に関しては治療者自身の判断で、中心窩を含む CNV に準じた他の治療を適宜選択するのがよいと考え、付記をつけた。

さらに滲出型加齢黄斑変性の中心窩下病変については、治療に対する反応性が異なるとされる病型、すなわち典型加齢黄斑変性、PCV、RAP によって初回治療の治療方針を分けた。典型加齢黄斑変性は、病変中の classic CNV の存在比率によって、predominantly classic CNV、minimally classic CNV、occult with no classic CNV の病変タイプに分類されているが、諸外国の mass study¹³⁾および我が国の臨床試験のデータ⁶⁾⁸⁾において、すべての病変タイプにおいて抗 VEGF 薬の有効性が認められるとの結果が、高いエビデンスをもって報告されていることから、初回治療については一律に抗 VEGF 薬単独療法の適応とした。次に我が国に頻度が高い特殊病型 PCV については、日本人の PDT ガイドラインにおいて、PDT によって PCV では有意の視力改善が認められている⁴⁾ことから、PDT を含む治療 (PDT 単独または PDT-抗 VEGF 薬併用療法) を推奨治療とした。近年、PCV に対する PDT-抗 VEGF 薬併用療法は、PDT 単独療法よりも視力成績が良好で、PDT の合併症としての出血の頻度を低下させるという報告が相次いでいること^{24)~26)}から、併用療法も適応になるとした。ただし、PDT の視力の適応は 0.1~0.5 であるため、視力の面からは PDT の適応外とされている視力 0.6 以上の視力良好例に対しては、抗 VEGF 薬の単独療法も適応があると考えられるので、抗 VEGF 薬単独療法もありうるとして付記をつけた。その根拠として、ラニビズマブ単独療法による視力維持・改善の報告が相次いでいること²⁷⁾²⁸⁾が挙げられる。頻度は低いですが、最も難治性が高い特殊病型 RAP については、多数例の治療研究や前向き研究は少なく、高いエビデンスは得られていない。しかし、PDT 単独療法では他の病型と比べて視力維持に限界があること²⁹⁾、抗 VEGF 薬の単独療法では治療回数が多くなる傾向があることから³⁰⁾、少ない治療回数で高い視力維持率が得られるとされる PDT-抗 VEGF 薬併用療法³¹⁾³²⁾を初回からの推奨治療とした。ただし、視力 0.6 以上の視力良好な RAP に関しては、PDT による視力低下の可能性があるので、治療者自身の判断によって抗 VEGF 薬単独療法の選択もありうると考えられ、付記をつけた。

最後に、初回治療後の経過観察については、ラニビズマブ、ペガプタニブナトリウム、PDT によって 1 か月ごと、1.5 か月ごと、3 か月ごとと、従来から規定されている経過観察と追加治療の間隔が異なるため、「規定の間隔」という文言を用いた。経過観察の方法としては、ラニビズマブ維持期の再投与ガイドライン⁵⁾によって提

唱されているのと同様に、矯正視力、細隙灯顕微鏡による眼底検査と、非侵襲的検査で治療後の評価方法として最も鋭敏であり、病変の活動性をよく表すとされる³³⁾OCTによる経過観察を行うこととした。ただし、急激な変化時や PDT による再治療が必要と判断された場合には、フルオレセイン蛍光眼底造影やインドシアニングリーン蛍光眼底造影を行う必要があることは周知の事実である。追加治療に関しては、抗 VEGF 薬の再投与、PDT の再施行、併用療法への切り替えや再施行など、さまざまなパターンが考えられるため、単に「維持期の追加治療」とした。

以上、一般臨床にも有用な加齢黄斑変性の治療指針を作成した。今後、我が国においてこの治療ガイドラインが加齢黄斑変性の診療指針の一部として活用され、日本人の加齢黄斑変性の管理がより適切に行われることが期待される。

利益相反：利益相反公表基準に該当なし

文 献

- 1) 中江公裕, 増田寛次郎, 妹尾 正, 小暮文雄, 澤充, 金井 淳, 他: わが国における視覚障害の現状, 厚生労働科学研究研究費補助金, 難治性疾患克服研究事業, 網膜脈絡膜・視神経萎縮症に関する研究, 平成 17 年度総括・分担研究報告書. 263-267, 2006.
- 2) 高橋寛二, 石橋達朗, 小椋祐一郎, 湯澤美都子: 厚生労働省網膜脈絡膜・視神経萎縮症調査研究班加齢黄斑変性診断基準作成ワーキンググループ: 加齢黄斑変性の分類と診断基準. 日眼会誌 112: 1076-1084, 2008.
- 3) 眼科 PDT 研究会: 加齢黄斑変性に対する光線力学的療法のガイドライン. 日眼会誌 108: 234-236, 2004.
- 4) Tano Y: Ophthalmic PDT study group: Guidelines for PDT in Japan. Ophthalmology 115: 585, 2008.
- 5) 田野保雄, 大路正人, 石橋達朗, 白神史雄, 所敬, 湯澤美都子, 他: ラニビズマブ治療指針策定委員会: ラニビズマブ(遺伝子組み換え)の維持期における再投与ガイドライン. 日眼会誌 113: 1098-1103, 2009.
- 6) ベガプタニブナトリウム共同試験グループ: 脈絡膜新生血管を伴う加齢黄斑変性を対象としたベガプタニブナトリウム 1 年間投与試験. 日眼会誌 112: 590-600, 2008.
- 7) ベガプタニブナトリウム共同試験グループ: 中心窩下脈絡膜新生血管を伴う加齢黄斑変性に対するベガプタニブナトリウムの長期有効性と安全性の検討—国内第 II 相二重盲検試験の継続試験—. 日眼会誌 115: 122-133, 2011.
- 8) Tano Y, Ohji M on behalf of the EXTEND-I study group: EXTEND-I: Safety and efficacy of ranibizumab in Japanese patients with subfoveal choroidal neovascularization secondary to age-related macular degeneration. Acta Ophthalmol 88: 309-316, 2010.
- 9) Tano Y, Ohji M on behalf of the EXTEND-I study group: Long-term efficacy and safety of ranibizumab administered pro re nata in Japanese patients with neovascular age-related macular degeneration in the EXTEND-I study. Acta Ophthalmol 89: 208-217, 2011.
- 10) The American Academy of Ophthalmology Retina/Vitreous Panel: Preferred Practice Pattern, Age-related Macular Degeneration. American Academy of Ophthalmology, San Francisco, 2008.
- 11) Chakravarthy U, McAvoy C, Amoaku W, Bailey C, Bishop P, Brand C, et al: Age-Related Macular Degeneration Guidelines for Management. The Royal College of Ophthalmologists, London, 2009.
- 12) Schmidt-Erfurth UM, Richard G, Augustin A, Aylward WG, Bandello F, Corcostegui B, et al: Guidance for the treatment of neovascular age-related macular degeneration. Acta Ophthalmol Scand 85: 486-494, 2007.
- 13) Mitchell P, Korobelnik J-F, Lanzetta P, Holtz FG, Prunte C, Schmidt-Erfurth U, et al: Ranibizumab (Lucentis) in neovascular age-related macular degeneration: evidence from clinical trials. Br J Ophthalmol 94: 2-13, 2010.
- 14) Koh A, Lim TH, Eong KGC, Chee C, Ong SG, Tan N, et al: Optimising the management of choroidal neovascularization in Asian patients: consensus on treatment recommendations for anti-VEGF therapy. Singapore Med J 52: 232-240, 2011.
- 15) Jager RD, Mieler WF, Miller JW: Age-related macular degeneration. N Engl J Med 358: 2606-2617, 2008.
- 16) Age-Related Eye Disease Study Research Group: A randomized, placebo-controlled, clinical trial of high-dose supplementation with vitamins C and E, beta carotene, and zinc for age-related macular degeneration and vision loss: AREDS report no. 8. Arch Ophthalmol 119: 1417-1436, 2001.
- 17) Yasuda M, Kiyohara Y, Hata Y, Arakawa S, Yonemoto K, Doi Y, et al: Nine-year incidence and risk factors for age-related macular degeneration in a defined Japanese population. The Hisayama Study. Ophthalmology 116: 2135-2140, 2009.
- 18) Kawasaki R, Wang JJ, Ji G, Taylor B, Oizumi T, Daimon M, et al: Prevalence and risk factors for the age-related macular degeneration in an adult Japanese population. The Funagata Study. Ophthalmology 115: 1376-1381, 2008.
- 19) Kabasawa S, Mori K, Horie-Inoue K, Gehlbach PL, Inoue S, Awata T, et al: Associations of cigarette smoking but not serum fatty acids with

- age-related macular degeneration in a Japanese population. *Ophthalmology* 118 : 1082-1088, 2011.
- 20) **Nakanishi H, Yamashiro K, Yamada R, Gotoh N, Hayashi H, Nakata I, et al** : Joint effect of cigarette smoking and CFH and Loc387715/HTRA1 polymorphisms on polypoidal choroidal vasculopathy. *Invest Ophthalmol Vis Sci* 51 : 6183-6187, 2010.
- 21) **SanGiovanni JP, Agron E, Meleth AD, Reed GF, Sperduto RD, Clemons TE, et al** : **Age-Related Eye Disease Study Research Group** : ω -3 Long-chain polyunsaturated fatty acid intake and 12-y incidence of neovascular age-related macular degeneration and central geographic atrophy : AREDS report 30, a prospective cohort study from the Age-Related Eye Disease Study. *Am J Nutr* 90 : 1601-1607, 2009.
- 22) **Ho L, van Leeuwen R, Witteman JC, van Duijn CM, Uitterlinden AG, Hofman A, et al** : Reducing the genetic risk of age-related macular degeneration with dietary antioxidants, Zinc, and ω -3 fatty acids. *Arch Ophthalmol* 129 : 758-766, 2011.
- 23) **Macular photocoagulation study group** : Argon laser photocoagulation for neovascular maculopathy. Five-year results from randomized clinical trials. *Arch Ophthalmol* 109 : 1109-1114, 1991.
- 24) **Gomi F, Sawa M, Wakabayashi T, Sasamoto Y, Suzuki M, Tsujikawa M** : Efficacy of intravitreal bevacizumab combined with photodynamic therapy for polypoidal choroidal vasculopathy. *Am J Ophthalmol* 150 : 48-54, 2010.
- 25) **Sato T, Kishi S, Matsumoto H, Mukai R** : Combined photodynamic therapy with verteporfin and intravitreal bevacizumab for polypoidal choroidal vasculopathy. *Am J Ophthalmol* 149 : 947-954, 2010.
- 26) **Tomita K, Tsujikawa A, Yamashiro K, Ooto S, Tamura H, Otani A, et al** : Treatment of polypoidal choroidal vasculopathy with photodynamic therapy combined with intravitreal injections of ranibizumab. *Am J Ophthalmol* 153 : 68-80, 2012.
- 27) **Hikichi T, Ohtsuka H, Higuchi M, Matsushita T, Ariga H, Kosaka S, et al** : Improvement of angiographic findings of polypoidal choroidal vasculopathy after intravitreal injection of ranibizumab monthly for 3 months. *Am J Ophthalmol* 150 : 674-682, 2010.
- 28) **Koizumi H, Yamagishi T, Yamazaki T, Kinoshita S** : Predictive factors of resolved retinal fluid after intravitreal ranibizumab for polypoidal choroidal vasculopathy. *Br J Ophthalmol* 95 : 1555-1559, 2011.
- 29) **Boscia F, Parodi MB, Furino C, Reibaldi M, Sborgia C** : Photodynamic therapy with verteporfin for retinal angiomatous proliferation. *Graefes Arch Clin Exp Ophthalmol* 244 : 1224-1232, 2006.
- 30) **Engelbert M, Zweifel SA, Freund KB** : "Treat and extend" dosing intravitreal anti-vascular endothelial growth factor therapy for type 3 neovascularization/retinal angiomatous proliferation. *Retina* 29 : 1424-1431, 2009.
- 31) **Saito M, Iida T, Kano M** : Combined intravitreal ranibizumab and photodynamic therapy for retinal angiomatous proliferation. *Am J Ophthalmol* 153 : 504-514, 2012.
- 32) **Lee MY, Lee MK** : Combination therapy of ranibizumab and photodynamic therapy for retinal angiomatous proliferation with serous pigment epithelial detachment in Korean patients : twelve-month results. *Retina* 31 : 65-73, 2011.
- 33) **Pauleikoff D, Kirchhof B** : Retreatment criteria in anti-VEGF therapy of exudative AMD : critical analysis of present regimes and new morphological definition of "lesion activity". *Graefes Arch Clin Exp Ophthalmol* 249 : 631-632, 2011.
-